

**О. П. Иванова**

Волгоградский государственный медицинский университет,  
кафедра ортодонтии

## **ОЦЕНКА ГАРМОНИЧНОСТИ УЛЫБКИ ПАЦИЕНТОВ С ПОЛНЫМ ОТСУТСТВИЕМ ЗУБОВ ПОСЛЕ РЕКОНСТРУКЦИИ ЗУБНЫХ ДУГ С УЧЕТОМ ИНДИВИДУАЛЬНЫХ КРАНИОМЕТРИЧЕСКИХ ПАРАМЕТРОВ**

УДК 616.314-089.23

Статья посвящена оценке гармоничности улыбки пациентов с полным отсутствием зубов, имеющих опыт использования съемных пластиночных протезов. Автором производилась фотостатическая оценка лицевых признаков до и после протетических мероприятий. В сравнительном аспекте оценены эстетические параметры улыбки пациентов с имеющимися и с новыми протезами, реконструкция зубных дуг которых проводилась по индивидуальным краниометрическим параметрам.

*Ключевые слова:* полное отсутствие зубов, реконструкция зубных дуг, индивидуальные краниометрические параметры, гармоничность улыбки, эстетика.

**O. P. Ivanova**

## **ASSESSMENT OF SMILE HARMONY OF PATIENTS WITH COMPLETE ABSENCE OF TEETH AFTER RECONSTRUCTION OF DENTAL ARCHES TAKING INTO ACCOUNT INDIVIDUAL CRANIOMETRIC PARAMETERS**

The article is devoted to assessing the harmony of the smile of patients with a complete absence of teeth with experience using removable plate prostheses. The author made a photostatic assessment of facial features before and after prosthetic measures. In a comparative aspect, the esthetic parameters of the smile of patients with existing and with new prostheses, the reconstruction of the dental arches of which were carried out according to individual craniometric parameters, were evaluated.

*Key words:* complete absence of teeth, reconstruction of dental arches, individual craniometric parameters, harmony of a smile, aesthetics.

Не смотря на быстрое развитие современных технологий в практике ортопедической стоматологии, вопросу эстетики улыбки при полном отсутствии зубов по-прежнему уделяется много внимания отечественными и зарубежными исследователями [12, 13]. Авторы говорят о важности формирования эстетичной и гармоничной улыбки во всех областях стоматологии, но при этом в исследованиях преимущественно рассматриваются лица молодого возраста [2, 4, 5, 11]. В то же время реабилитация пациентов со съемными пластиночными протезами занимает немаловажную часть стоматологической помощи, так как изготовление некачественных ортопедических конструкций неизбежно приводит к несовершенству эстетических и функциональных параметров зубочелюстной системы, а также ухудшению психоэмоционального состояния и социальной адаптации, что существенно снижает качество жизни пациентов [1, 6, 8]. Некоторые авторы уделяют особое внимание прогнозированию изменений лицевых параметров при протезировании пациентов с полным отсутствием зубов [3, 7]. Известны

способы построения зубных дуг пациентов с полным отсутствием зубов по индивидуальным краниометрическим параметрам [9, 10]. Однако в доступной литературе не было встречено описания исследования гармоничности улыбки после реконструкции зубных дуг предложенными авторами способами.

### **ЦЕЛЬ РАБОТЫ**

Оценить гармоничность улыбки пациентов с полным отсутствием зубов, реконструкция зубных дуг которых проводилась по индивидуальным краниометрическим параметрам.

### **МЕТОДИКА ИССЛЕДОВАНИЯ**

Было исследовано 89 пациентов с полным отсутствием зубов, имеющих опыт использования полных съемных протезов, которые обратились в клинику ВолгГМУ для повторного протезирования. Исследование проводилось на фотографиях лица пациентов с улыбкой в прямой проекции. Оценивались параметры улыбки с имеющимися протезами и с протезами, реконструкция зубных дуг которых проводилась

с учетом индивидуальных краниометрических параметров.

Для определения гармоничности улыбки относительно основных анатомических ориентиров использовался фотостатический метод, в основу которого положено расстояние между точками расположенными в медиальных углах глаз – *canthus dexter* и *canthus sinister*. Исследование начиналось с того, что на фотографиях пациентов в прямой проекции в медиальных углах глаз устанавливались точки *cd* – справа и *cs* – слева. При соединении точек, получался отрезок *cd* – *cs*. Из середины отрезка *cd* – *cs* опускался перпендикуляр и таким образом строилась первая (срединная) вертикальная линия (*Sl*), которая обозначалась как линия эстетического центра. Из точек *cd* и *cs* опускались перпендикуляры до пересечения с наружным контуром красной каймы нижней губы.

Угол рта обозначался точкой *ao* (*anguli oris*) справа и слева. Из точек *ao* касательно к внутреннему краю красной каймы верхней губы справа и слева проводились линии до пересечения с перпендикулярами, опущенными из точек *cd* и *cs*. Точки пересечения линии верхней губы с перпендикулярами обозначались *ls* справа и слева.

Далее из точек *ao* касательно к внутреннему краю красной каймы нижней губы справа и слева проводились линии до пересечения с перпендикулярами, опущенными из точек *cd* и *cs*. Точки пересечения линии нижней губы с перпендикулярами обозначались *li* справа и слева.

Таким образом получались треугольники в углах рта, вершинами которых были точки *ao*, *ls*, *li*. При симметричной улыбке треугольники справа и слева соответствуют друг другу, что обуславливает ее гармоничность. Для определения гармоничности окклюзионного контура передних зубов касательно к режущему краю медиальных резцов проводилась резцовая линия. При физиологической норме резцовая линия параллельна отрезку *cd* – *cs*. Зубы-антимеры находятся симметрично на вертикальном уровне от резцовой линии и симметрично удалены от срединно-сагиттальной линии, которая в норме проходит через эстетический центр резцов и точку *me* на подбородке.

## РЕЗУЛЬТАТЫ ИССЛЕДОВАНИЯ И ИХ ОБСУЖДЕНИЕ

При исследовании фотографий улыбки пациентов с имеющимися протезами, было выявлено, что в 25,8 % случаев срединно-сагиттальная линия не проходила через кончик носа, что было обусловлено анатомическими особенностями строения наружного носа.

В 20,2 % случаев срединно-сагиттальная линия не совпадала с линией эстетического центра резцов. Данное обстоятельство можно было объяснить тем, что в некоторых случаях при постановке искусственных зубов передней группы ориентиром для постановки центральных резцов, вероятно, служил кончик носа, а не срединно-сагиттальная линия. Также было отмечено, что в 39,3 % случаев срединно-сагиттальная линия не совпадала с точкой *me* на подбородке. Чаще всего, данное обстоятельство можно было объяснить вынужденным положением нижней челюсти (88,5 %), либо асимметрией тела нижней челюсти (11,5 %). Было отмечено, что в 34,8 % случаев резцовой линии касался один из центральных резцов. При этом в 58 % из этих случаев резец касался лишь одним из углов. В 71,9 % случаев боковые резцы имели несимметричное вертикальное положение относительно резцовой линии. В свою очередь, клыки в 31,4 % случаев находились на разном расстоянии от срединно-сагиттальной линии и в 79,7 % случаев на разном вертикальном уровне от резцовой линии. При исследовании треугольников *ls-ao-li*, образованных углами рта, было выявлено, что в 87,6 % случаев имеются объемные щечные коридоры, которые в 62,9% случаев были несимметричны справа и слева. В 75,2 % углы рта находились на разном уровне относительно резцовой линии.

На фотографиях пациентов после протетических мероприятий, которые проводились с учетом индивидуальных краниометрических параметров, было отмечено улучшение лицевых признаков, которое заключалось в совпадении средней линии лица с кончиком носа в 83,1 % случаев, что, вероятно, было обусловлено изменением конфигурации базиса съемного пластиночного протеза в переднем отделе. В 98,5% случаев линия эстетического центра резцов совпадала со срединно-сагиттальной линией, так как постановка искусственных зубов производилась относительно центра лица. В 1,5 % случаев средняя линия лица не совпадала с эстетическим центром резцов не более чем на  $(1 \pm 0,75)$  мм. С учетом улучшения положения нижней челюсти за счет нормализации окклюзионных контактов в боковых группах зубов, было отмечено совпадение срединно-сагиттальной линии с точкой *me* на подбородке в 95,5 % случаев. При проведении резцовой линии, было отмечено, что оба центральных резца касались ее в 99,2 % случаев. Боковые резцы располагались на симметричном вертикальном уровне в 99,4 % случаев. А клыки, в свою очередь, были равноудалены от срединно-сагиттальной линии в 98,7 % случаев и

находились на одном вертикальном уровне от резцовой линии. В целом отмечалась нормализация вертикальных параметров окклюзионного контура передней группы зубов, что улучшало эстетические компоненты улыбки. При оценке треугольников ls-ao-li, образованных углами рта, было выявлено, что щечные коридоры стали менее выражены в 89 % случаев, и были симметричны справа и слева в 92,4 %. Углы

рта, при этом, находились на одном уровне у 82,7 % пациентов.

Клинический пример: Пациентка Е., 65 лет, с полным отсутствием зубов, обратилась в клинику ВолгГМУ с целью повторного протезирования. Жалобы на момент обращения были на плохую фиксацию имеющихся съемных пластинчатых протезов, нарушение произношения звуков речи, на некрасивую улыбку.

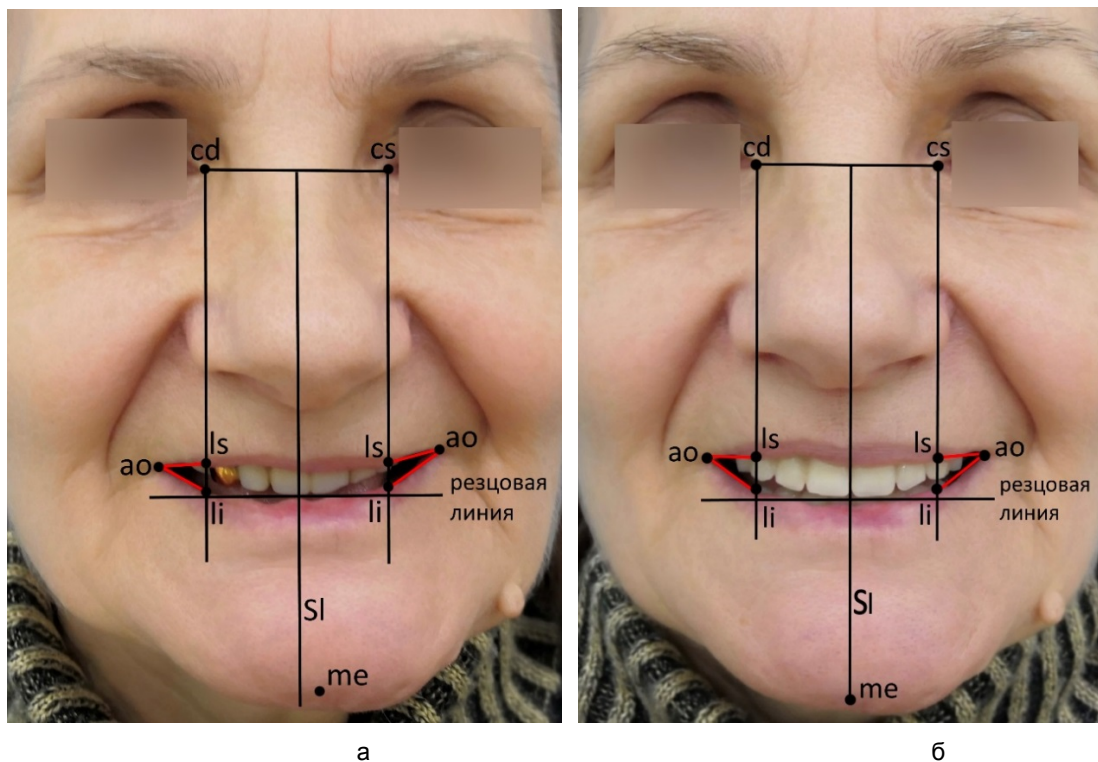


Рис. 1. Фотостатический анализ фотографий улыбки в прямой проекции пациентки Е.: а – с имеющимися протезами, б – с протезами, реконструкция зубных дуг которых производилась по индивидуальным краниометрическим параметрам

Объективно, при оценке фотографий с имеющимися протезами (рис. 1а), было выявлено несовершенство улыбки, которое заключалось в несовпадении средней линии лица с эстетическим центром резцов и точкой me на подбородке, нарушение симметричности вертикальных и горизонтальных параметров окклюзионного контура передних зубов относительно резцовой и срединно-сагиттальной линии.

Также были выявлены объемные щечные коридоры, несимметричные справа и слева. Углы рта находились на разном уровне относительно резцовой линии.

Пациентке Е. после предварительного обследования были изготовлены съемные пластинчатые протезы при полном отсутствии зубов. Подбор размера искусственных зубов и реконструкция зубных дуг для новых протезов

осуществлялись исходя из расчетов, проведенных относительно индивидуальных краниометрических параметров пациентки.

После реконструкции зубного ряда верхней и нижней челюсти пациентки Е. (рис. 1б) были улучшены эстетические компоненты улыбки, которые заключались в том, что срединно-сагиттальная линия лица совпадала с эстетическим центром резцов, а также с точкой me на подбородке.

Такой эффект был достигнут благодаря нормализации окклюзионных контактов жевательной группы зубов. Отмечено более симметричное вертикальное и горизонтальное положение передней группы зубов относительно резцовой и срединно-сагиттальной линии, что создавало более гармоничный окклюзионный контур передней группы зубов. Также было выявлено уменьшение щечных коридоров, их симметричность справа и слева, а также улуч-

шение положения углов рта. В целом после протезирования и сама пациентка отмечала, что улыбка стала более гармоничной.

## ЗАКЛЮЧЕНИЕ

Эстетика и гармоничность улыбки это один из важнейших показателей качественной стоматологической помощи. Поэтому важно учитывать это, в том числе, и при протезировании пациентов с полным отсутствием зубов. При этом необходимо помнить, что в каждом клиническом случае возможно добиться наилучших результатов лечения, используя индивидуальный подход, в данном случае с реконструкцией зубных дуг по краниометрическим параметрам каждого отдельного пациента, что может способствовать созданию более естественной и привлекательной улыбки, которая обеспечивает более легкую социальную адаптацию и улучшение качества жизни в целом.

## ЛИТЕРАТУРА

1. Садыков, М. И. Анализ неудовлетворительных результатов ортопедического лечения с полным отсутствием зубов [Электронный ресурс] / М. И. Садыков // Казанский медицинский журнал. – 2002. – Т. 83, № 3. – С. 219–220. – Режим доступа : <https://elibrary.ru/item.asp?id=9128851>
2. Полякова, В. В. Взаимосвязь параметров верхнего зубного ряда и параметров улыбки [Электронный ресурс] / В. В. Полякова // Пермский медицинский журнал. – 2016. – Т. 33, № 3. – С. 62–66. – Режим доступа : <https://elibrary.ru/item.asp?id=26236071>
3. Канунникова, С. В. Возможности коррекции лицевых признаков в процессе ортопедического лечения больных с полным отсутствием зубов [Электронный ресурс] / С. В. Канунникова // Институт стоматологии. – 2009. – № 4 (45). – С. 44–45. – Режим доступа : <https://elibrary.ru/item.asp?id=13058660>
4. Максимова, О. П. Губы в эстетике улыбки человека [Электронный ресурс] / О. П. Максимова // Клиническая стоматология. – 2011. – № 4 (60). – С. 68–74. – Режим доступа : <https://elibrary.ru/item.asp?id=22625397>
5. Гилева, Е. С. Комплексный подход к оценке эстетики улыбки [Электронный ресурс] / Е. С. Гилева // Пермский медицинский журнал. – 2007. – Т. 24, № 3. – С. 99–102. – Режим доступа : <https://elibrary.ru/item.asp?id=15100718>
6. Оценка качества жизни пациентов с полным отсутствием зубов / Российская стоматология. – 2016. – Т. 9, № 1. – С. 42. – Режим доступа : <https://elibrary.ru/item.asp?id=26005877>
7. Канунникова, С. В. Прогнозирование эстетических результатов лечения больных с полным отсутствием зубов : дис. ... канд. мед. наук [Электронный ресурс] / С. В. Канунникова // СПб. : ГОУДПО «Санкт-Петербургская медицинская академия последипломного образования». – 2010 – Режим доступа : <https://elibrary.ru/item.asp?id=19200107>
8. Садыков, М. И. Реабилитация больных с полным отсутствием зубов после неудовлетворительных результатов ортопедического лечения [Электронный ресурс] / М. И. Садыков // Казанский медицинский журнал. – 2002. – Т. 83, № 6. – С. 467. – Режим доступа : <https://elibrary.ru/item.asp?id=9123942>
9. Способ определения формы зубной дуги нижней челюсти при полном отсутствии постоянных зубов // Патент на изобр. № 2613534, Зарегистрировано в Государственном реестре изобретений РФ 16 марта 2017 г. / Иванова О. П. и соав.
10. Способ построения формы зубной дуги верхней челюсти // Патент на изобретение № 2591629, Зарегистрировано в Государственном реестре изобретений РФ 22 июня 2016 г. / О. П. Иванова и соав.
11. Булычева, Т. Е. Эстетика улыбки [Электронный ресурс] / Т. Е. Булычева, И. А. Петухова, О. В. Эрдман. – Санкт-Петербург, 2007. Сер. Популярная медицинская библиотека Тамаза Мчедлидзе – Режим доступа : <https://elibrary.ru/item.asp?id=19541751>
12. Бруксизм Брокер Д., Лалюк Ж. Ф., Кнеллесен К. – М. : Азбука. – 2009. – 89 с.
13. П. Е. Доусон Функциональная окклюзия / П. Е. Доусон. – М. : Практическая медицина. – 2016. – 592 с.