

О. Н. Карымов, С. А. Калашникова

Московский научно-практический центр дерматовенерологии и косметологии
Департамента Здравоохранения Москвы, отделение лазеротерапии;
кафедра морфологии ПМФИ – филиал ФГБОУ ВО ВолгГМУ

МОРФОЛОГИЧЕСКИ ВЕРИФИЦИРОВАННЫЙ СЛУЧАЙ ВОЗНИКНОВЕНИЯ НЕВУСА НА МЕСТЕ ТАТУИРОВКИ

УДК 616.5-003.656.6

В статье рассматривается морфологически подтвержденный случай возникновения невуса на месте татуировки. Пациент обратился с жалобами на изменение внешнего вида татуировки в виде появления темного бугристого пятна в зоне татуировки, возвышающегося над поверхностью кожи. В результате клинико-морфологического обследования диагностирован меланоформный невус с гнездами меланоцитов в эпидермисе и скоплением тату-пигмента в сосковом слое дермы.

Ключевые слова: невус, меланоформный невус, татуировка, гранулы пигмента, осложнения татуажа.

O. N. Karymov, S. A. Kalashnikova

MORPHOLOGICALLY VERIFIED CASE OF NEVUS'S WITNESS ON THE PLACE OF TATTOOS

The article deals with a morphologically confirmed case of the appearance of a nevus at the tattoo site. The patient complained of a change in the appearance of the tattoo in the form of the appearance of a dark, bumpy spot in the tattoo area, towering above the skin surface. As a result of clinical and morphological examination, a melanoform nevus was diagnosed with nests of melanocytes in the epidermis and accumulation of tattoo pigment in the nipple layer of the dermis.

Key words: nevus, melanoform nevus, tattoo, pigment granules, complications of tattoo.

В настоящее время не вызывает сомнения тот факт, что выполнение татуажа в ряде случаев сопровождается развитием побочных реакций. Ранее нами была предложена классификация посттатуировочных осложнений [2]. Негативные последствия, возникающие при проведении процедуры татуажа, характеризуются выраженным полиморфизмом, что обусловлено как непосредственной травматизацией кожных покровов и токсическим воздействием красителей, так и отсроченными эффектами, связанными с накоплением татуировочного пигмента в коже. Одним из наиболее грозных осложнений является развитие новообразований в зоне татуировки [4], однако имеющиеся в литературе сведения, посвященные этой проблеме единичны и неоднозначны [5], что обуславливает актуальность данного клинического случая.

ЦЕЛЬ РАБОТЫ

Рассмотреть морфологически подтвержденный случай возникновения невуса на месте татуировки.

МЕТОДИКА ИССЛЕДОВАНИЯ

В Московский научно-практический центр дерматовенерологии и косметологии Департа-

мента здравоохранения Москвы в январе 2019 г. обратилась пациентка А., 21 год, с жалобами на изменение внешнего вида татуировки, появления темного бугристого пятна в зоне татуировки, возвышающегося над поверхностью кожи, умеренный зуд.

Anamnesis morbi. Пациентка считает себя больной около двух лет, когда примерно через 5–6 мес. после проведения процедуры татуажа в центре татуировки появилось темное пятно, возвышающееся над поверхностью кожи. В дальнейшем размер образования увеличился, ткань уплотнилась, поверхность приобрела бугристость, пациентка предъявляла жалобы на незначительный зуд, ощущение стянутости кожи. К врачу не обращалась, применяла местно мази, содержащие топические стероиды, перорально – антигистаминные препараты, без эффекта.

Anamnesis vitae. Раннее развитие без особенностей, из перенесенных заболеваний – детские инфекции, ОРЗ. Оперативных вмешательств, гемотрансфузий не проводилось, туберкулез, венерические заболевания отрицает. Кожными заболеваниями ранее не болела, аллергические реакции отрицает, лекарственной непереносимости не выявлено. Эпидемиологический анамнез не отягощен.

РЕЗУЛЬТАТЫ ИССЛЕДОВАНИЯ И ИХ ОБСУЖДЕНИЕ

При осмотре объективно: общее состояние удовлетворительное, патологических изменений со стороны органов и систем не выявлено. Кожные покровы сухие, обычной окраски, тургор не изменен.

Status localis: в центре татуировки на левом предплечье в виде птичьего пера, выполненной с использованием черного пигмента, визуализировалось темное экзофитное образование овальной формы, поверхность веррукозная, по периферии отмечалась депигментация новообразования. Вблизи татуировки выявлена сухость кожных покровов, стянутость, незначительная гиперемия (рис. 1).

При пальпации образование безболезненное, плотно-эластической консистенции, подвижное, не спаянное с прилежащими тканями.

В результате проведенного обследования установлен предварительный клинический диагноз: D22.6 Меланоформный невус верхней конечности. Выполнена биопсия для морфологической верификации диагноза.

При гистологическом исследовании обнаружены «гнезда» меланоцитов (группы 3–5 клеток и более) в эпидермисе, преимущественно на границе с дермой на концах эпидермальных

выростов с тенденцией миграции в дерму. Определялись невусные клетки нескольких типов: в верхних отделах дермы располагались крупные кубовидные клетки с большим содержанием цитоплазмы и наличием пигмента.

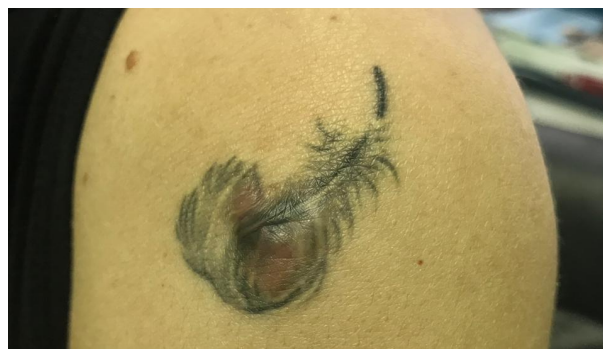

Рис. 1. Декоративная татуировка в виде пера на предплечье левой руки: изменение внешнего вида татуировки, новообразование кожи в области черного пигмента

Далее обнаружены конгломераты клеток среднего размера, не содержащие пигмент, на некоторых участках определялось незначительное количество тяжелой веретенообразных клеток, что морфологически соответствовало картине смешанного меланоформного невуса (рис. 2 А, Б).

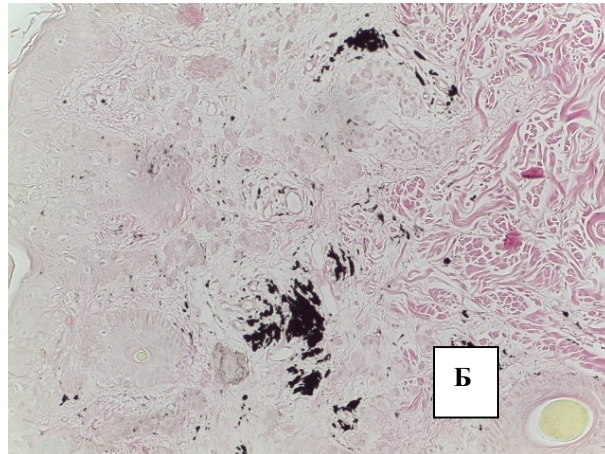
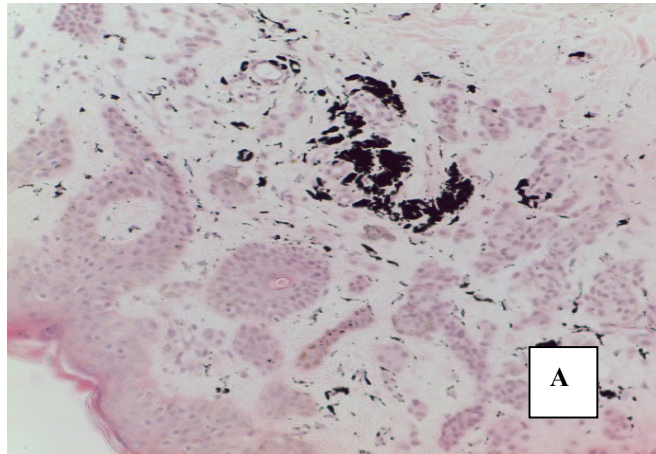


Рис. 2. Фрагмент кожи с невусными клетками с крупными ядрами, определяются «гнезда» меланоцитов в эпидермисе, в сосочковом слое дерме расположены скопления гранул татуировочного пигмента: А. Окр. гематоксилином и эозином. Об. 10, ок. 20; Б. – Окр. по ван Гизон. Об. 10, ок. 20

В сосочковом слое дермы обнаруживалось значительное количество гранул черного татуировочного пигмента, расположенных как диффузно, так и в виде скоплений. Митозов, клеточного атипизма, признаков некрозов и лимфоцитарной инфильтрации не выявлено, что свидетельствовало о доброкачественности патологического процесса [3].

Диагноз клинический заключительный: D22.6 Меланоформный невус верхней конечности,

включая область плечевого пояса. Предложено оперативное лечение, однако от операции пациентка отказалась. Рекомендовано динамическое наблюдение, контрольный осмотр через 1–3–6 мес.

ЗАКЛЮЧЕНИЕ

Развитие меланоформного невуса на месте введения черного татуировочного пигмента относится к серьезным осложнениям татуажа и

расценивается как реакция на травматизацию кожных покровов и накопление чужеродного агента – красителя.

Представленный клинический случай расширяет представления о возможных побочных реакциях на проведение татуажа и требует принятия мер, направленных на профилактику и ликвидацию посттатуажных осложнений.

ЛИТЕРАТУРА

1. Букина, Ю. В. Показания к хирургическому лечению пигментных невусов кожи / Ю. В. Букина, О. М. Конопацкова, В. Э. Федоров Медицинский альманах. – 2013. – № 5. – С. 155–158.
2. Карымов, О. Н. Классификация осложнений татуажа / О. Н. Карымов, С. А. Калашникова, А. А. Воробьев // Клиническая дерматология и венерология. – 2018; – № 6. – С. 98–107.
3. Патоморфология болезней кожи: Руководство для врачей / Г. М. Цветкова [и др.]. – М.: Медицина; 2003. – 496 с.
4. Tattoo-associated skin reaction: the importance of an early diagnosis and proper treatment / A. Bassi [et al.] // Biomed Res Int. – 2014.
5. Skin cancers arising in tattoos: coincidental or not? / N. Kluger [et al.] // Dermatology. – 2008. – № 217 (3). – P. 219–221.