

Р. А. Хвастунов, П. В. Мозговой, А. А. Луковскова, А. А. Юсифова

Волгоградский государственный медицинский университет,
кафедра онкологии с курсом онкологии и гематологии ФУВ;
ГБУЗ «Волгоградский областной клинический онкологический диспансер»

ДЕСМОИДНАЯ ФИБРОМА. ЭТАПНОЕ, ОРГАНОСОХРАННОЕ ХИРУРГИЧЕСКОЕ ЛЕЧЕНИЕ

УДК 616-006.327.03-089

Представлен клинический пример длительного, этапного, органосохранного хирургического лечения агрессивной десмоидной фибромы.

Ключевые слова: десмоидная фиброма, хирургическое лечение.

R. A. Khvastunov, P. V. Mozgovoy, A. A. Lukovskova, A. A. Yusifova

DESMOID FIBROMA: A STAGE ORGAN-SPARING APPROACH

The article describes a case report of a long-term, stage, organ-sparing treatment of aggressive desmoid fibroma.

Key words: desmoid fibroma, surgical treatment.

Десмоидные фибромы – (синоним – агрессивный фиброматоз) – мезенхимальные опухоли, развивающиеся из дифференцированных фибробластов и избыточного количества коллагеновых волокон. Они отличаются местно-деструктивным ростом, склонны к рецидивированию в 12–44 % случаев, но крайне редко метастазируют [1].

Десмоидная фиброма является в той или иной степени гормонозависимой, поскольку обнаружены эстрогеновые рецепторы в ее ткани. Поэтому нарушение соотношения между эстрогенами и андрогенами является значимым признаком в ее диагностике, а также субстратом для гормонотерапии, стандарты которой к настоящему времени еще не разработаны [2].

В ряду этиологических факторов исследователи указывают травмы мягких тканей, в том числе оперативные вмешательства, беременности, роды, а также дисгормональные нарушения. На развитие десмоидной фибромы оказывает влияние мутация в гене бета-катенина (CTNNB1), вследствие которой происходит его накопление в ядре фибробластов, что, в свою очередь, нарушает путь дифференцировки клеток, пробуждает их избыточную пролиферацию и безудержный рост, толерантный к современным химиопрепаратам и лучевой терапии. В итоге, повторные операции являются в настоящее время единственным средством локального контроля рецидивирующих десмоидных фибром. С каждым последующим возвратом десмоид становится агрессивнее, укорачивается безрецидивный интервал, возрастает количество опухолевых зачат-

ков в операционном поле, имеющих все более инвазивный рост. Прорастание десмоидной фибромы в магистральные сосуды является частым поводом к ампутации конечности и инвалидности пациента.

Мы приводим клинический пример длительного, этапного, органосохранного хирургического лечения агрессивной десмоидной фибромы, когда наши усилия были максимально направлены на сохранение нижней конечности.

Пациентка Д., 59 лет, 24.10.16 г. поступила в клинику №1 ВолгГМУ с жалобами на боли по передней поверхности правого бедра, возникающие при сгибании нижней конечности в тазобедренном суставе, отечность, онемение в икроножных мышцах и стопе правой нижней конечности, возникающие при ходьбе на расстоянии более 200 м.

Считает себя больной с 1994 г., когда впервые обнаружила плотноэластическое образование в толще правого бедра размером 10х10 мм. Постепенный рост образования, появление болей при ходьбе в правой нижней конечности отмечала до 2005 г.

Проведено хирургическое лечение в объеме удаления опухоли в г. Волжский. В послеоперационном периоде была нарушена функция приведения бедра, за счет пересечения волокон *n. obturatorius*.

В наше поле зрения попала 05.02.15 г., когда обратилась в ГБУЗ ВОКОД № 1 по поводу рецидива опухоли.

При КТ-исследовании выявлен рецидивный опухолевый рост в мягких тканях верхней трети правого бедра с наличием опухолевого

образования размерами 6,7x8,6x7,6 см мягкотканной плотности, располагающего между передней и медиальной группами мышц, в структуре которого локализуется бедренная вена; и

второго опухолевого образования размером 3,5x3,4x2,7 см аналогичной структуры в жировой клетчатке передне-медиальной поверхности бедра (рис. 1).

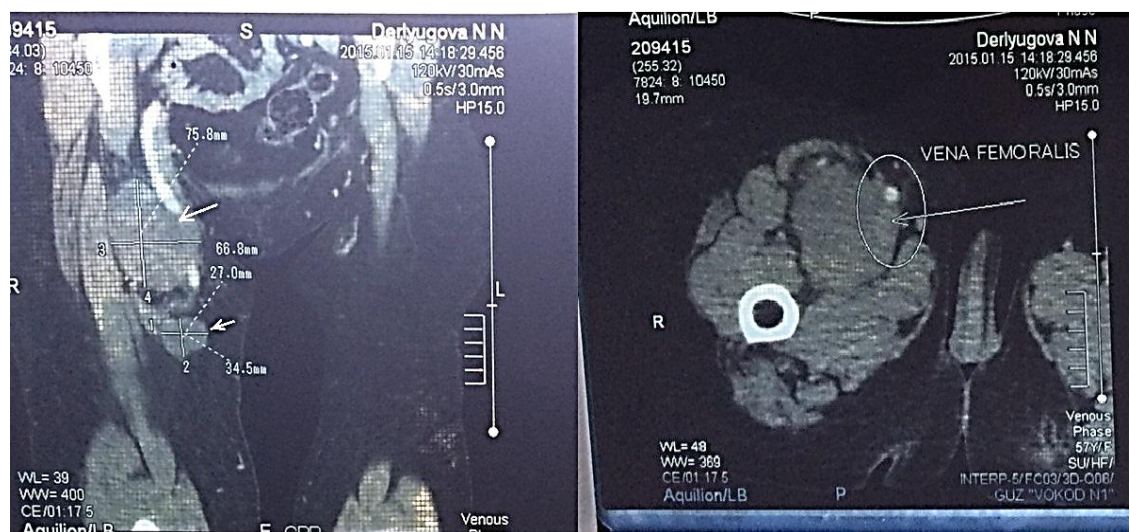


Рис. 1. КТ визуализация рецидивной опухоли в проекции верхней трети правого бедра (стрелками маркированы опухолевые образования)

8.02.15 г. выполнено второе оперативное вмешательство. Совместно с ангиохирургами, на основании данных КТ, мы готовились к резекции правой бедренной вены с ее аутопротезированием большой подкожной веной левого бедра. Однако при ревизии обнаружено, что бедренная артерия поражена деструктирующим ростом десмоидной фибромы. Мы вынужденно изменили тактику.

Бедренная артерия резецирована с опухолью и замещена кемангиопротезом длиной до 15 см. Бедренная вена была утрачена, но венозный отток по большой подкожной вене и глубокой вене правого бедра оказался состоятельным. В итоге, было проведено повторное удаление опухоли мягких тканей правой нижней конечности с протезированием общей бедренной артерии, перевязкой поверхностной бедренной вены и медиального пучка бедренного нерва.

Послеоперационный период протекал без осложнений.

Пациентка выписана в удовлетворительном состоянии с рекомендацией проведения ежеквартального УЗИ для ранней диагностики возможного рецидива опухоли, что и было пунктуально выполнено. Однако наши надежды на сонографический контроль не оправдались. На КТ исследовании от 27.09.16 г. выявлен рецидивный опухолевый рост двух опухолей 12x10 см и 10x8 см в мягких тканях верхней трети правого бедра (рис. 2).

Неоартерия (кемангиопротез) компрессируется опухолью, но нижняя конечность как по артериальному, так и по венозному кровотоку

компенсирована. Отмечалась небольшая отечность, но ишемических и трофических изменений не выявлено.

Госпитализирована в плановом порядке в КХО клиники №1 ВолгГМУ на хирургическое лечение. В соответствии с полученными данными сформулирован **клинический диагноз**: Фиброма десмоидного типа правой нижней конечности. Состояние после удаления опухоли в 2005 г. Рецидив опухоли. Состояние после повторного удаления опухоли с бедренно-подколенным артериальным протезированием и перевязкой правой бедренной вены, в 2015 г. Второй рецидив опухоли. Оклюзия кемангиопротеза.

Нами запланировано повторное удаление опухоли правого бедра с реконструкцией артерии правой нижней конечности. Предстояло удалить рецидив опухоли с максимальным сохранением вен на фоне ранее нанесенного им ущерба и ревааскуляризовать конечность артериальным протезом.

27.10.16 г. под ПДА выполнен разрез над опухолью вдоль старого послеоперационного рубца длиной около 35 см от паупартовой связки до нижней трети правого бедра. Выделен опухолевый узел 12x10 см, плотно-эластичной консистенции, интимно прилегающий к области проксимального анастомоза кемангиопротеза компрессирующий кемангиопротез и бедренную артерию в верхней и средней трети. По задней латеральной поверхности с опухолевым инфильтратом спаяны ветви второго порядка глубокой артерии бедра, перевязаны. Кзади и латеральнее расположен второй

опухолевый узел 10x8 см, прилегающий к передней поверхности бедренной кости, удален (рис. 3).

При выделении бедренной артерии для формирования неоанастомоза обнаружено еще 2 метастаза размерами 2x3 см, удалены.

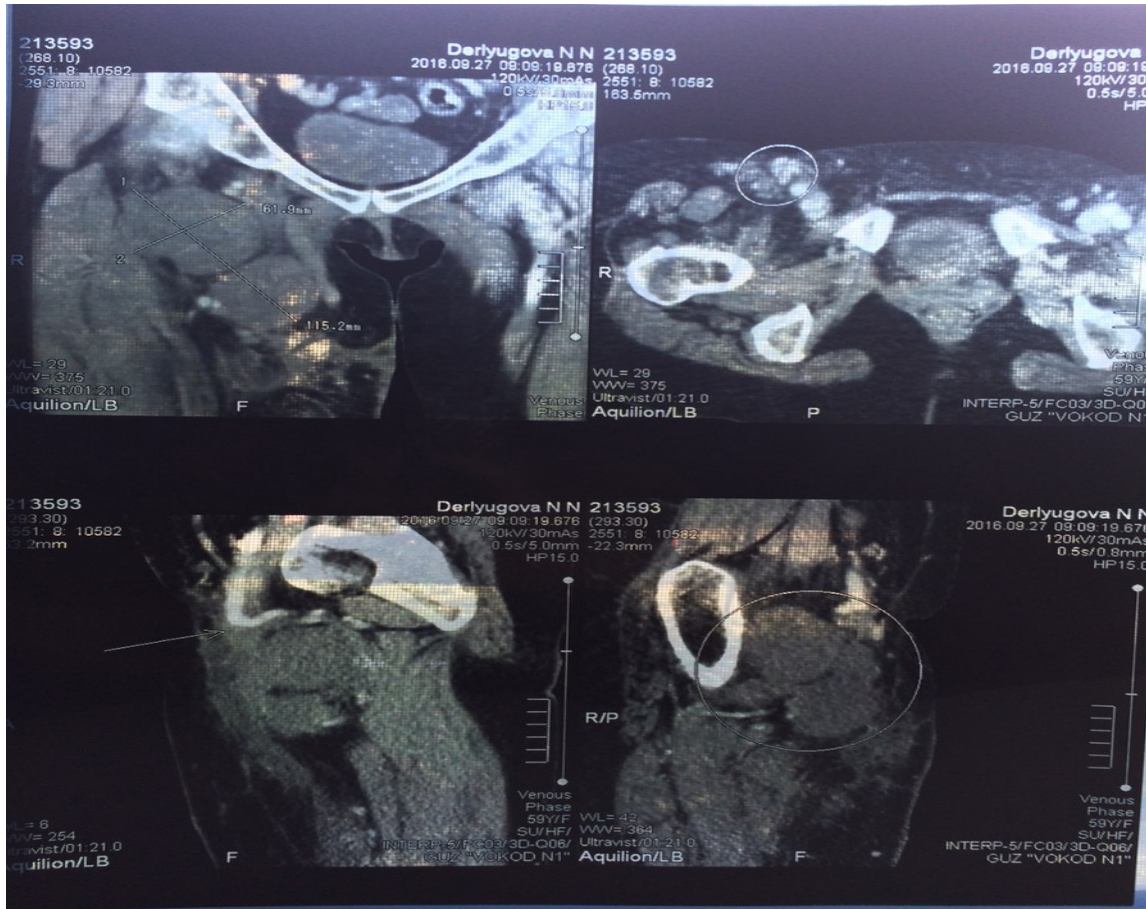


Рис. 2. КТ визуализация второго рецидива опухоли

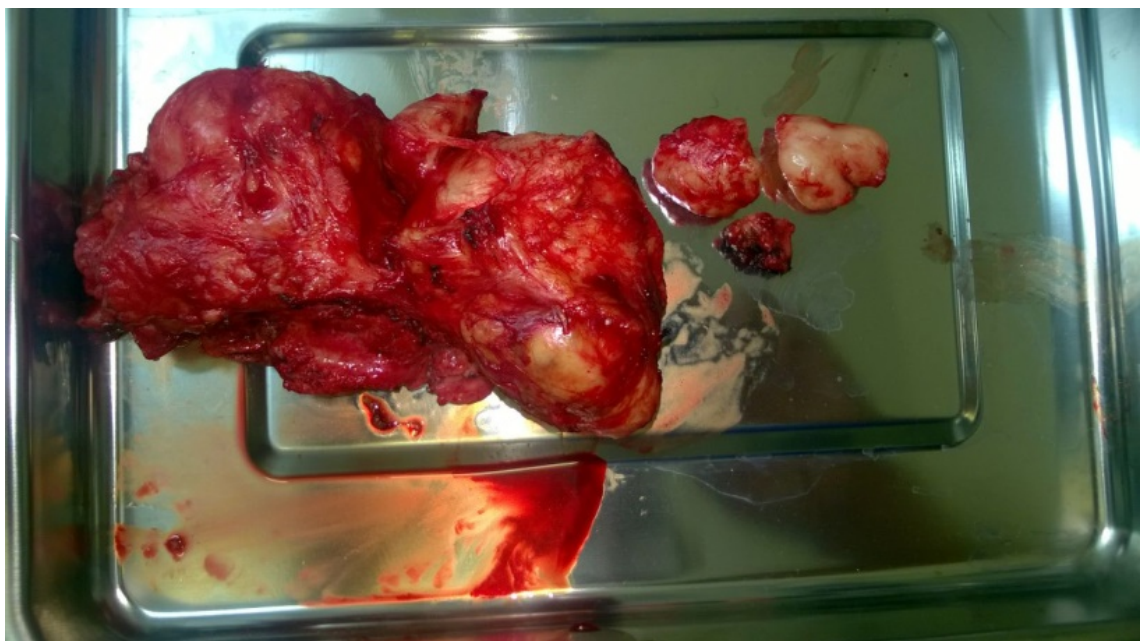


Рис. 3. Макропрепарат

(Удалены опухолевые узлы плотно-эластичной консистенции; проксимальнее и дистальнее основных узлов, удалены два опухолевых узла диаметром до 3 см.)

Выполнена артериотомия культи общей бедренной артерии. Наложен проксималь-

ный анастомоз между синтетическим протезом и общей бедренной артерией по типу «конец в конец» и дистальный анастомоз «конец в конец» между синтетическим PTFE протезом и культей бедренной артерии (рис. 4).

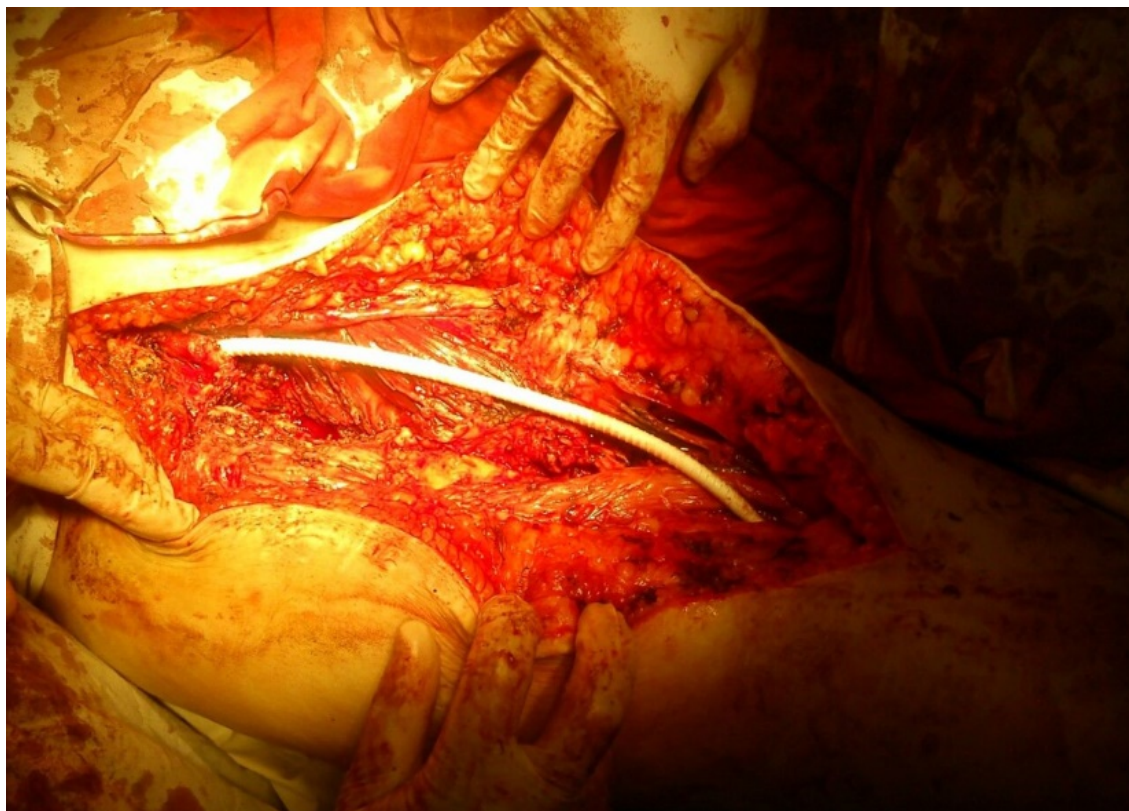


Рис. 4. Интраоперационное фото повторной реконструкции бедренной артерии. Длина протеза 35 см

В послеоперационном периоде неврологический дефицит возрос, за счет выпадения функции задней ветви *n. obturatorius* и частичной утраты ветвей *n. femoralis*. Хожение на костылях было возможно и удовлетворяло пациентку. Отмечалась послеоперационная серома, по поводу которой мы выполняли неоднократные пункции. Пациентка выписана в удовлетворительном состоянии. Через 2 месяца неврологический дефицит уменьшился. Возможно самостоятельное хождение без опоры на костыли.

Гистологическое исследование № 5824: фиброма десмоидного типа ИГХ от 01.02.2017 г.: Er(Sp1) – 0 %, Pr(Sp2) – 0 %, Ki-67(Sp6) в 50–60 % ядер, свидетельствующее об отсутствии гормонозависимости и высокой метастатической активности опухоли.

Данный пример демонстрирует что, десмоидные фибромы представляются тяжелой патологией соединительной ткани, отличающейся высокой склонностью к прогрессирова-

нию и рецидивированию. Несмотря на их доброкачественный гистологический внешний вид, тенденция десмоидных опухолей к местной инфильтрации является существенной с точки зрения деформации, заболеваемости и потенциальной обструкции жизненно важных структур и органов. В нашем клиническом случае главной целью являлось – сохранение нижней конечности, что и было достигнуто этапными, реконструктивными, ангиохирургическими вмешательствами на протяжении 12 лет. Инвалидизацию удалось избежать.

ЛИТЕРАТУРА

1. Ковалев, Д. В. Агрессивный фиброматоз: современное состояние проблемы / Д. В. Ковалев, П. В. Копосов // *Анналы хирургии*. – 2002. – № 4. – С. 13–16.
2. Новикова О.В. Половые гормоны в этиологии, патогенезе и лечении десмоидных фибром: автореф. дис. ... д-ра мед. наук. – М., 2008. – 204 с.