

Р. А. Хвастунов, С. Е. Толстопятов

Волгоградский государственный медицинский университет,
кафедра онкологии с курсом онкологии ФУВ

ПЕРВЫЙ ОПЫТ ПРИМЕНЕНИЯ ПРИЕМОМ ЭСТЕТИЧЕСКОЙ РЕКОНСТРУКТИВНОЙ ХИРУРГИИ ПОСЛЕ РАДИКАЛЬНОЙ МАСТЭКТОМИИ

УДК 618.19-006.6-089.87

Представлен первый опыт успешного выполнения односторонней подкожной радикальной мастэктомии с одномоментной пластикой силиконовым имплантом.

Ключевые слова: рак молочной железы, радикальная мастэктомия, силиконовый имплант.

R. A. Khvastunov, S. E. Tolstopyatov

FIRST STEPS TOWARDS AESTHETIC RECONSTRUCTIVE SURGERY FOLLOWING RADICAL MASTECTOMY

The first steps towards successful unilateral subcutaneous radical mastectomy using one-stage immediate breast implants were described in the article.

Key words: breast cancer, radical mastectomy, silicone implant.

Рак молочной железы (РМЖ) поражает 42,9 россиянок из 100 тыс. населения и находится на первом месте в структуре онкологической заболеваемости в РФ. Ежегодно в РФ заболевают РМЖ более 52 тыс. женщин, 22 тыс. из которых погибают. В последнее время отмечается устойчивая тенденция «омоложения» данного заболевания, причем более половины впервые выявленных злокачественных образований диагностируются у женщин активного возраста до 50 лет. Распределение по стадиям выглядит следующим образом: I – 18 %, II – 46 %, III – 24 %, IV – 12 %.

Большая часть пациенток подвергается калечащему оперативному вмешательству радикальной мастэктомии, реже при малых раках преимущественно наружных квадрантов молочных желез выполняются органосохраняющие радикальные резекции. Результат мастэктомии – «эстетический коллапс», связанный с полной утратой контура молочной, грудных мышц и частого лимфостаза верхней конечности на стороне операции. Косметический эффект резекции железы скромный, поскольку выполненная с соблюдением радикализма (лампэктомия, гемимастэктомия), она вызывает объемную асимметрию желез, девиацию сосково-ареолярного комплекса и зачастую полную потерю привлекательности. Ущерб увеличивают изначально малые и средние размеры желез, возрастной птоз здоровой железы, близость опухоли к ареоле и т. д.

Подобный косметический дефект отражается на психологическом состоянии женщины, вызывая общественную, личностную и профессиональную дезадаптацию. Женская грудь, являющаяся символом женственности и материнства, после операции представляет собой «инвалидирующий фактор». Социальная острота

вопроса заключается в том, что согласие на операцию особенно драматично для женщин в добрачном периоде, либо на фоне неустойчивого семейного положения, когда проблемы косметического ущерба в результате лечения для наших пациенток порой превалируют даже над прогностическими перспективами.

В этой связи актуальным вопросом, стоящим сегодня перед хирургами-онкологами, является внедрение приемов реконструкции и маммопластики, которые направлены на сохранение и восстановление природной анатомичности женской груди и ее естественной симметрии.

В нашей клинике мы приступили к выполнению подкожных мастэктомий с одновременной имплантацией силиконовых протезов. Данный тип операций выгодно отличается от частичных резекций полным и, следовательно, более радикальным удалением всего железистого аппарата пораженной молочной железы. Объем утраченной железы восстанавливается имплантом – его подбор является весьма непростым и важным моментом. Особенностью пластических операций является бережное сохранение кожи над молочной железой и грудных мышц, использующихся для полного или частичного покрытия протеза. При сохранении ареолярного комплекса согласно общепринятому консенсусу традиционными критериями отбора являлись следующие: опухоль до 3 см, не поражающая кожу, расположенная не ближе 2 см от соска с интактными подмышечными лимфоузлами. Конечно, нашими первыми пациентками стали молодые женщины, при этом мы рассчитывали, что чем меньше выражен возрастной птоз, тем лучше эстетический результат.

Мы использовали 2 хирургических подхода для подкожной мастэктомии – параареолярный и радиарный. Первоначально мы придерживались параареолярного доступа, считая его максимально косметичным, поскольку проведенный по краю ареолы он маскируется на границе пигментированной ареолы. Размеры ареолы должны быть достаточными, чтобы



Рис. 1. Круглый силиконовый имплант

окаймляющий ее на 1/3 разрез приближался к 4 см.

В нашей клинике мы использовали силиконовые импланты Mentor, изначально выбирая круглые (рис. 1), отмечая их экономическую привлекательность и простоту установки. В последующем мы перешли на использование анатомических имплантов (рис. 2).



Рис. 2. Каплевидный силиконовый имплант

Ход операции и технические аспекты

Ампутационный этап. По критериям радикальности данное оперативное вмешательство сопоставимо с рутинной радикальной мастэктомией. Препарат, включающий в себя ткань всей молочной железы, клетчатку с лимфатическими узлами из подключичной, подмышечной и подлопаточной зон, удаляется единым блоком через небольшой косметический разрез.

Реконструктивный этап. Выделяют два основных вида мышечного укрытия импланта: полное и частичное. Мы придерживались первого (рис. 3, а), погружая имплант в заранее созданный карман, стенками которого являются волокна большой, малой грудной и передней зубчатой мышцы. Мышечная изоляция инородного тела от кожи (рис. 3, б) предупреждает пролежни и снижает риск констриктивного фиброза.

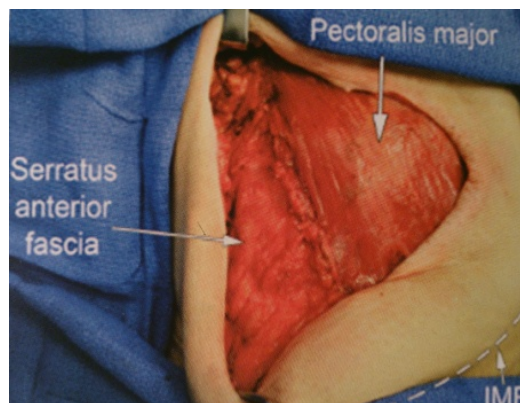
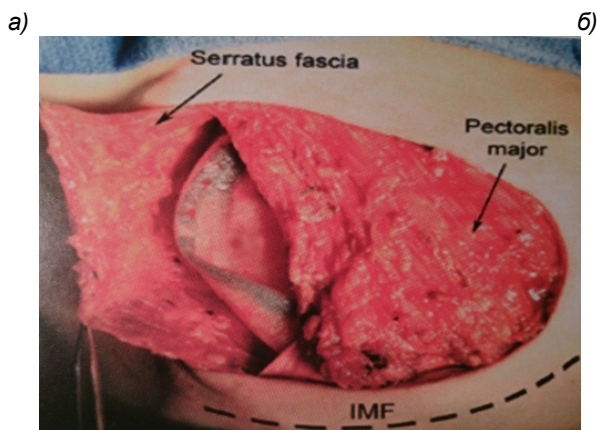


Рис. 3. Этапы формирования полости и установки импланта:

- а) сформированный лоскут передней зубчатой мышцы;
б) фиксация лоскута к большой грудной мышце

Преследуемые цели. Сохранение абластики и антибластики, соблюдение онкологических принципов лечения, формирование по возможности симметричных и равных по объему искусственной и здоровой молочных желез. Для этого мы производили накожную разметку по общепринятым методикам.

Приводим вашему вниманию примеры двух клинических случаев.

Больная А., 35 лет поступила в торако-абдоминальное отделение Волгоградского областного

клинического онкологического диспансера № 1 с подозрением на злокачественное заболевание левой молочной железы. Опухоль была обнаружена при профилактическом осмотре в поликлинике по месту жительства. Больная направлена в профильное учреждение. На маммографии в хвостовой части левой молочной железы определяется тень в виде звезды 1,5 см в диаметре с просветлением в центре. На УЗИ молочных желез в аксиллярном сегменте левой молочной железы определяется гипозоногенное

образование с нечетким контуром $1,3 \times 0,7$ см. Зоны лимфооттока без особенностей. Выполнена пункционная биопсия опухоли. При цитологическом исследовании получены клетки рака. Возрастного птоза молочных желез нет.

Локализация опухоли и ее размеры позволяли выполнить радикальную резекцию молочной железы. Однако мы прогнозировали существенную деформацию и утрату объема молочной железы в результате резекции при ее изначально средних размерах. Принято решение о создании искусственной железы после мастэктомии.

Операция: параареолярным разрезом до 4 см в проекции наружных квадрантов левой молочной железы рассечена кожа. Ткань собственно молочной железы отсепарована от кожного покрова, большой грудной мышцы с фасцией последней и удалена. Произведено иссечение межмышечной, подключичной, подмышечной и подлопаточной клетчатки. Препарат удален единым блоком. Гемостаз. Полость раны орошена раствором спирта. Мобилизована большая грудная и зубчатые мышцы. Контроль на инородные тела и гемостаз. В межпекторальное пространство установлен круглый силиконовый имплант объемом 260 см^3 . Рана

дренирована трубчатым дренажем через контр-апертуру в подмышечной области. Наложены косметический, внутрикожный шов. Асептическая повязка.

Гистологическое заключение: высокодифференцированный инфильтрирующий протоковый рак без метастазов в лимфоузлах. При иммуногистохимическом исследовании прогестеронэстрогеновый рецепторный статус положительный.

Заключительный диагноз: рак молочной железы T1N0M0.

Послеоперационный период протекал без осложнений. Длительность его составила 7 суток. Лимфоррея в среднем объеме 50 мл сохранялась в течение 5 суток. Швы сняты на 14 сутки. Учитывая гормональную зависимость опухоли, начальную стадию заболевания в послеоперационном периоде решено ограничиться назначением препарата антиэстрогенового ряда тамоксифен в традиционной дозе 10 мг 2 раза в сутки.

Наблюдение в течение года не выявило признаков прогрессирования заболевания и осложнений, связанных с установкой импланта (рис. 4 а, б).

а)



б)

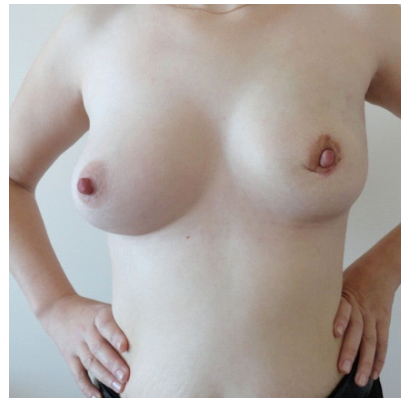


Рис. 4 (а, б). Отдаленный результат левосторонней подкожной радикальной мастэктомии с одномоментной реконструкцией железы силиконовым имплантом

Наша пациентка на протяжении всего периода общения выражала удовлетворение полученным результатом. Мы же, оценивая эстетический аспект, считаем его не более чем удовлетворительным. Мы воссоздали объем молочной железы, однако, используя круглый имплант, не полностью повторили ее анатомическую форму.

Следующий клинический случай во многом повторяет предыдущий, поэтому мы позволим себе остановиться на основных и отличительных моментах.

Больная Б., 39 лет обследована и оперирована в торако-абдоминальном отделении Волгоградского областного клинического онкологического диспансера № 1 с диагнозом рак левой молочной железы, подтвержденным пальпаторно, рентгенологически, сонографически и морфологически. Опухоль $1,8$ см в диаметре, связанная

с окружающими тканями, располагалась на границе верхних квадрантов левой молочной железы и не имела очевидных признаков регионарного лимфометастазирования.

Операция выполнена по описанному ранее стандарту через параареолярное окно, длиной 4 см. В препарат отошла ткань молочной железы с опухолью без покрывающей ее кожи в блоке с подключичной, подмышечной и подлопаточной клетчаткой. Объем утраченной молочной железы восстановлен имплантом круглой формы объемом 300 см^3 , установленным в мышечный карман.

Патоморфологический диагноз: рак левой молочной железы T1N1M0, зафиксирован метастаз в 1 из 17 удаленных регионарных лимфоузлов. Опухоль имеет гормонзависимый характер.

Послеоперационный период гладкий.

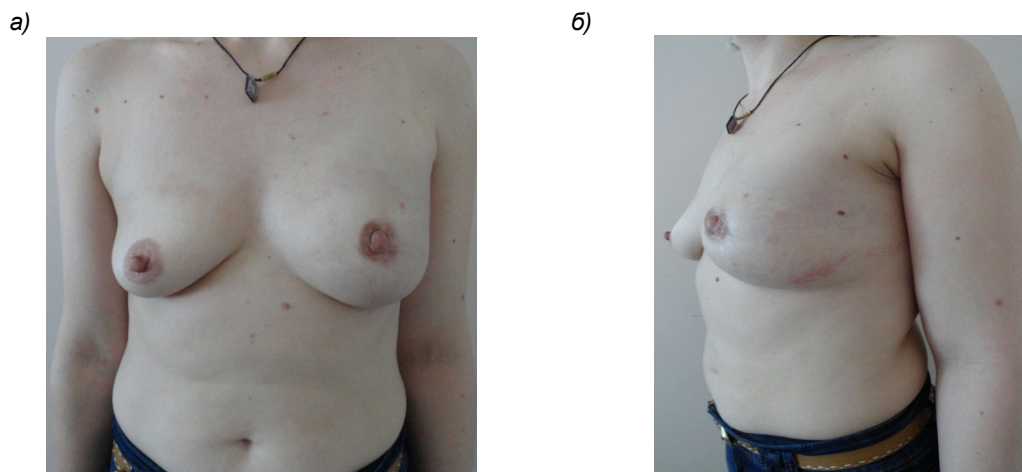


Рис. 5 (а, б). Состояние после левосторонней подкожной «nipple-sparing» мастэктомии

Рекомендована адьювантная лучевая терапия на лимфоузлы III порядка, блокада эстрогеновых рецепторов тамоксифеном в суточной дозировке 10 мг 2 раза в сутки продолжительностью 5 лет (рис. 5 а, б).

Пациентка благосклонна отнеслась к нашей работе, неоднократно оценивая полученный косметический эффект пластики «на отлично». Мы считаем его удовлетворительным. Нам удалось сохранить симметричность субмаммарных складок и ареол, однако, объем искусственной молочной железы представляется избыточным. В свое оправдание можем отметить, что мы лишены возможности иметь запас протезов разной величины в операционной и подбирать оптимальный из них специальными «пробниками-сайзерами», как это принято в ряде зарубежных клиник.

Такой подход обеспечивает максимальное совпадение конструируемой молочной железы по объему и форме. В наших условиях протез подбирается однократно на основании данных разметки и предварительных расчетов и возможность его интраоперационной замены исключена. Оптимальным у данной больной мы считаем выполнение аугментационной (увеличивающей) пластики правой молочной железы с коррекцией ее возрастного птоза, которую мы могли бы выполнить как одномоментно, так и вторым этапом, однако, это сопряжено с дополнительной финансовой нагрузкой.

Обсуждение и результаты

Наши надежды на косметичность параареолярного доступа оправдались не полностью. Через такой доступ мы рутинно удаляли железистый аппарат молочной железы, однако, в ходе аксиллярной лимфодиссекции испытывали неудобства, обусловленные существенной глубиной раны. Края кожного разреза в таких условиях подвергались дополнительной тракции, что в последующем, по-нашему мнению способствовало грубому рубцеванию и деформации ареолы. Учитывая эстетическую составляющую данной зоны, мы планируем сократить использование данного подхода, либо использовать дополнительный разрез для выполнения

лимфаденэктомии. Приоритетным считаем небольшой разрез в радиальном направлении, не затрагивающий ареолу.

Мы планируем также перейти на постановку анатомических имплантов, лучше имитирующих естественную форму молочной железы.

В приведенных примерах нам удалось обеспечить полное мышечное укрытие протезов и избежать специфических осложнений пластики (пролежни, фиброзная контрактура).

Мы присоединяем свой скромный голос в поддержку известного постулата эстетических хирургов о том, что косметический эффект лучше при многоэтапном подходе. При этом практически всегда необходимо то или иное корректирующее вмешательство на здоровой молочной железе. Мы планируем применить данный метод оперативного лечения и продемонстрировать результаты в ближайшее время.

«Молочные железы – сестры, но не близняшки» – девиз работы пластических хирургов. Полной конгруэнтности: равенства по объему и форме, симметрии уровня сосково-ареолярных комплексов при выполнении одностороннего оперативного вмешательства мы добиться не можем. Результат тем лучше, чем меньше молочные железы и степень возрастного птоза.

Эстетический результат напрямую коррелирует с количеством этапов первичного оперативного вмешательства и послеоперационной коррекцией осложнений. Но, находясь в условиях государственного бюджетного учреждения здравоохранения, мы лишены такой возможности.

Эстетический результат неминуемо лучше при одномоментной двусторонней мастэктомии с коррекцией птоза, либо увеличивающей маммопластикой «здоровой» молочной железы. Результаты данных оперативных вмешательств будут представлены нами в ближайшее время.

ЛИТЕРАТУРА

1. Галич, С. П. Реконструктивная хирургия груди / С. П. Галич, В. Д. Пинчук. – Киев, 2011.

СОДЕРЖАНИЕ

СТРАНИЦА ГЛАВНОГО ВРАЧА

<i>Девляшова О. Ф., Дьяченко Т. С., Сабанов В. И.</i> ЗАБОЛЕВАЕМОСТЬ ПОДРОСТКОВ ИНФЕКЦИЯМИ, ПЕРЕДАВАЕМЫМИ ПОЛОВЫМ ПУТЕМ, В ВОЛГОГРАДСКОЙ ОБЛАСТИ В ДИНАМИКЕ ЗА 2009–2012 гг.	3
<i>Поройский С. В., Крайнов С. В., Попова А. Н., Фирсова И. В.</i> ИНДИВИДУАЛИЗИРОВАННЫЙ ПОДХОД К ОЦЕНКЕ ЗНАНИЙ СТУДЕНТОВ-МЕДИКОВ КАК СПОСОБ МОНИТОРИНГА УЧЕБНОГО ПРОЦЕССА.....	6
<i>Шутова О. И.</i> ПОДГОТОВКА КЛИНИЧЕСКИХ ПСИХОЛОГОВ В СФЕРЕ ЗДРАВООХРАНЕНИЯ НА ОСНОВАНИИ КОМПЕТЕНТНОСТНОГО ПОДХОДА.....	10

ОБЗОРНЫЕ СТАТЬИ

<i>Мартинсон Ж. С., Петрова И. А.</i> «СОЦИОЛОГИЯ МЕДИЦИНЫ» В НАУКЕ И КУЛЬТУРЕ.....	14
<i>Триголос Н. Н.</i> КЛИНИЧЕСКИЕ АСПЕКТЫ ПАТОГЕНЕЗА ХРОНИЧЕСКОГО ВЕРХУШЕЧНОГО ПЕРИОДОНТИТА.....	18
<i>Краюшкина Н. Г., Александрова Л. И., Загребин В. Л., Перепелкин А. И., Пикалов М. А.</i> БИОТРОПНЫЕ ЭФФЕКТЫ ЭЛЕКТРОМАГНИТНЫХ ИЗЛУЧЕНИЙ (ЭМИ).....	24

МОРФОЛОГИЯ

<i>Быخالов Л. С., Смирнов А. В.</i> КЛИНИКО-МОРФОЛОГИЧЕСКАЯ ХАРАКТЕРИСТИКА, МЕДИКО-СОЦИАЛЬНЫЕ ПАРАМЕТРЫ ЛИЦ С ВИЧ-ИНФЕКЦИЕЙ И ТУБЕРКУЛЕЗОМ.....	28
---	----

КЛИНИЧЕСКАЯ МЕДИЦИНА

<i>Чернявский М. А., Тетерин О. Г., Маланин Д. А.</i> АНАЛИЗ УСТАНОВОК ПАЦИЕНТОВ С ЭСТЕТИЧЕСКИМИ ДЕФОРМАЦИЯМИ НИЖНИХ КОНЕЧНОСТЕЙ ПО ОТНОШЕНИЮ К ПРОБЛЕМЕ «КРИВЫХ НОГ» (ПО ДАННЫМ САМООЦЕНОК).....	31
<i>Ягулов П. Р., Корнеева Н. А.</i> ЭФФЕКТИВНОСТЬ ВОЗДЕЙСТВИЯ АЦЕФЕНА И БЕФОЛА НА ПОКАЗАТЕЛИ ВНИМАНИЯ У БОЛЬНЫХ ЯЗВЕННОЙ БОЛЕЗНЬЮ ЖЕЛУДКА И ДВЕНАДЦАТИПЕРСТНОЙ КИШКИ.....	33
<i>Оруджев Н. Я., Черная Н. А., Поплавская О. В.</i> ОСОБЕННОСТИ ПСИХИЧЕСКОГО И ПСИХОСЕКСУАЛЬНОГО РАЗВИТИЯ ЛИЦ, ПЕРЕНЕСШИХ СЕКСУАЛЬНОЕ НАСИЛИЕ.....	36

СТОМАТОЛОГИЯ

<i>Поройский С. В., Фирсова И. В., Македонова Ю. А.</i> МЕТОДЫ УДАЛЕНИЯ ЗУБНЫХ ОТЛОЖЕНИЙ В СРАВНЕНИИ.....	38
---	----

CHEF DOCTOR'S PAGE

<i>Devlyashova O. F., Dyachenko T. S., Sabanov V. I.</i> THE INCIDENCE OF TEENAGERS WITH SEXUALLY TRANSMITTED INFECTIONS IN THE VOLGOGRAD REGION IN DYNAMICS FOR 2009–2012.....	3
<i>Poroytsky S. V., Krainov S. V., Popova A. N., Firsova I. V.</i> INDIVIDUALIZED APPROACH TO EVALUATING THE PERFORMANCE OF MEDICAL STUDENTS AS A WAY OF MONITORING THE TEACHING PROCESS.....	6
<i>Shutova O. I.</i> TRAINING OF CLINICAL PSYCHOLOGISTS USING A COMPETENCY-BASED APPROACH IN HEALTHCARE.....	10

SURVEYS

<i>Martinson J. S., Petrova I. A.</i> SOCIOLOGY OF MEDICINE IN SCIENCE AND CULTURE.....	14
<i>Trigolos N. N.</i> CLINICAL ASPECTS OF PATHOGENESIS OF CLORONIC APICAL PERIODONTITIS.....	18
<i>Kraushkina N. G., Alexandrova L. I., Zagrebina V. L., Perepelkin A. I., Pikalov M. A.</i> BIOTROPIC EFFECTS OF ELECTROMAGNETIC RADIATION (EMR)	24

MORPHOLOGY

<i>Bykhalov L. S., Smirnov A. V.</i> CLINICAL AND MORPHOLOGICAL PROFILE AND MEDICO-SOCIAL PARAMETERS OF PEOPLE WITH HIV INFECTION AND TUBERCULOSIS.....	28
---	----

CLINICAL MEDICINE

<i>Chernyavsky M. A., Teterin O. G., Malanin D. A.</i> ANALYSIS OF THE ATTITUDE OF PATIENTS WITH ESTHETIC LEG DEFORMITIES TO THE PROBLEM OF «BOW LEGS» (BASED ON THEIR SELF-EVALUATION REPORTS)	31
<i>Yagupov P. R., Korneeva N. A.</i> POSITIVE EFFECTS OF ACEPHENUM AND BEFOL ON ATTENTION INDICATORS IN PATIENTS WITH A GASTRODUODENAL ULCER.....	33
<i>Orudzhev N. Ya., Chyornaya N. A., Poplavskaya O. V.</i> CHARACTERISTICS OF MENTAL AND PSYCHOSEXUAL DEVELOPMENT IN SEXUAL ABUSE SURVIVORS.....	36

DENTISTRY

<i>Poroytsky S. V., Firsova I. V., Makedonova Yu. A.</i> A COMPARATIVE ANALYSIS OF DENTAL PLAQUE REMOVAL TECHNIQUES.....	38
--	----

<i>Михальченко Д. В., Михальченко А. В., Жидовинов А. В., Наумова В. Н.</i>		<i>Mikhalchenko D. V., Mikhalchenko A. V., Zhidovinov A. V., Naumova V. N.</i>	
НЕОБХОДИМОСТЬ ДОПОЛНИТЕЛЬНОЙ ПОДГОТОВКИ ВРАЧА ПО ВОПРОСАМ ВЗАИМООТНОШЕНИЙ С ПАЦИЕНТОМ.....	41	NEED FOR FURTHER EDUCATION OF HEALTHCARE PROFESSIONALS ON DOCTOR –PATIENT RELATIONSHIP.....	41
<i>Шемонаев В. И., Климова Т. Н., Тимачева Т. Б.</i>		<i>Shemonaev V. I., Klimova T. N., Timacheva T. B.</i>	
ДЕОНТОЛОГИЯ И ЛИЧНОСТНЫЙ ПОДХОД В СИСТЕМЕ ПРЕДУПРЕЖДЕНИЯ КОНФЛИКТНЫХ СИТУАЦИЙ В ОРТОПЕДИЧЕСКОЙ СТОМАТОЛОГИИ.....	45	DEONTOLOGY AND PERSONAL APPROACH IN CONFLICT PREVENTION IN PROSTHETIC DENTISTRY.....	45
<i>Верстаков Д. В., Данилина Т. Ф., Багмутов В. П., Михальченко Д. В., Шмаков А. В.</i>		<i>Verstakov D. V., Danilina T. F., Bagmutov V. P., Mikhalchenko D. V., Shmakov A. M.</i>	
ИССЛЕДОВАНИЕ БИОМЕХАНИЧЕСКОЙ СИСТЕМЫ «МОСТОВИДНЫЙ ПРОТЕЗ – ОПОРНЫЙ ЗУБ» У ПАЦИЕНТОВ С НИЗКОЙ КОРОНКОЙ ОПОРНЫХ ЗУБОВ.....	50	BIOMECHANICAL STUDY OF DENTAL FIXED BRIDGE-ABUTMENT CONNECTION IN PATIENTS WITH LOW-CROWN ABUTMENT TEETH.....	50
СЛУЧАЙ ИЗ ПРАКТИКИ		A CLINICAL CASE	
<i>Перепелкин А. И., Краюшкин А. И.</i>		<i>Perepelkin A. I., Krayuschkin A. I.</i>	
ЛОКАЛИЗОВАННЫЙ НОДУЛЯРНЫЙ СИНОВИТ ГОЛЕНОСТОПНОГО СУСТАВА У РЕБЕНКА.....	54	LOCALIZED NODULAR SYNOVITIS OF THE ANKLE IN CHILDREN	54
<i>Хвастунов Р. А., Толстопятов С. Е.</i>		<i>Khvastunov R. A., Tolstopyatov C. E.</i>	
ПЕРВЫЙ ОПЫТ ПРИМЕНЕНИЯ ПРИЕМОВ ЭСТЕТИЧЕСКОЙ РЕКОНСТРУКТИВНОЙ ХИРУРГИИ ПОСЛЕ РАДИКАЛЬНОЙ МАСТЭКТОМИИ.....	58	FIRST STEPS TOWARDS AESTHETIC RECONSTRUCTIVE SURGERY FOLLOWING RADICAL MASTECTOMY.....	58

Научное издание

ВОЛГОГРАДСКИЙ НАУЧНО-МЕДИЦИНСКИЙ ЖУРНАЛ

Ежеквартальный научно-практический журнал

№ 2 2014 г.

Регистрация: свидетельство ПИ № 9-0664 от 27.04.2004 г.
Перерегистрация: свидетельство ПИ № ФС77-43550 от 18.01.2011 г.

Главный редактор академик РАН *В. И. Петров*
Директор Издательства ВолгГМУ *Л. К. Кожевников*

Редактор *Е. В. Максимова*
Компьютерная верстка *Е. Е. Таракановой*

Санитарно-эпидемиологическое заключение
№ 34.12.01.543. П 000006.01.07 от 11.01.2007 г.

Подписано в печать 6.10.2014 г. Формат 60x84/8.
Бумага офсетная. Гарнитура Arial. Усл. печ. л. 7,44. Уч.-изд. л. 7,00.
Тираж 500 (1–150). Заказ № .
Цена фиксированная.

Волгоградский государственный медицинский университет
400131, Волгоград, пл. Павших борцов, 1.

Издательство ВолгГМУ
400006, Волгоград, ул. Дзержинского, 45.