

И. В. Фоменко, А. Л. Касаткина, В. Р. Огонян

Волгоградский государственный медицинский университет,
кафедра стоматологии детского возраста

КЛИНИЧЕСКАЯ ДИАГНОСТИКА ВОСПАЛИТЕЛЬНЫХ КИСТ ЧЕЛЮСТЕЙ У ДЕТЕЙ И ИХ ЛЕЧЕНИЕ

УДК 616.314-006.053.2-08

В статье приведены данные обследования и лечения детей с одонтогенными воспалительными кистами челюстей. Рассмотрены вопросы клинической диагностики, выбора оптимального метода лечения детей с данной патологией. Проанализированы отдаленные результаты.

Ключевые слова: одонтогенные кисты, дети, лечение.

I. V. Fomenko, A. L. Kasatkina, V. R. Ogonan

CLINICAL DIAGNOSIS AND TREATMENT OF INFLAMMATORY MANDIBULAR CYSTS IN CHILDREN

The article presents data of examination and treatment of children with inflammatory odontogenic cyst of the jaw. The authors consider problems of clinical diagnosis, choice of the best method of treatment for children with this disease. Long-term results are analyzed.

Key words: odontogenic cyst, children, treatment.

Остается актуальной проблема высокой стоматологической заболеваемости у детей. К числу наиболее распространенных заболеваний челюстно-лицевой области относят опухолеподобные процессы челюстных костей.

Одонтогенные кисты челюстей у детей и подростков составляют, по сообщениям различных авторов, от 21 до 75 % всей костной патологии детского возраста [2, 4]. Часто диагностика кист малого и среднего размера затруднена, так как образование может развиваться в течение нескольких месяцев, не вызывая жалоб. Отмечена тенденция к увеличению их частоты в детском возрасте [2, 5]. Достаточное количество работ посвящено вопросам этиологии, патогенеза данной патологии [1, 3, 5].

Однако многообразие вариантов развития, особенности клинической ситуации у детей обуславливают сложности диагностики, выбора тактики оптимального хирургического лечения пациентов с кистами челюстей.

В свете сказанного использование максимально информативного метода диагностики и оптимального метода лечения данной патологии является актуальной задачей.

ЦЕЛЬ ИССЛЕДОВАНИЯ

Изучение клиники, диагностики, выбор наиболее рационального метода лечения воспалительных кист у детей.

МЕТОДИКА ИССЛЕДОВАНИЯ

Работа основана на результатах обследования и лечения 47 детей, у которых при комплексном

клиническом исследовании были диагностированы одонтогенные воспалительные кисты. Всем пациентам проводилось рентгенологическое исследование: применяли внутриротовую рентгенографию и ортопантомографию.

РЕЗУЛЬТАТЫ ИССЛЕДОВАНИЯ И ИХ ОБСУЖДЕНИЕ

Анализ полученных данных показал, что дети в возрасте от 8 до 12 лет составили абсолютное большинство – 43 ребенка (91 %). В одном случае мы наблюдали воспалительную радикулярную кисту от 74, 75 зуба у ребенка 5 лет (диагноз подтвержден гистологически).

Было установлено, что наиболее частой причиной образования воспалительных радикулярных кист у 39 детей (83 %) явились ранее леченные по поводу осложненного кариеса резорцин-формалиновым способом 74, 75, 84, 85 зубы.

В большинстве случаев (30; 64 %) кисты от молочных зубов развивались безболезненно, были выявлены случайно при профилактических осмотрах.

Радикулярные кисты от постоянных зубов наиболее часто локализовались в области центральных или боковых резцов, практически все дети отмечали в анамнезе травму.

При выборе метода оперативного вмешательства учитывали локализацию, объем поражения, стадию процесса.

При воспалительных радикулярных кистах небольших размеров (до 2,5 см) проводили удаление «причинного» зуба, обеспечивая доступ к кистозной полост-

ти через лунку зуба. Вскрытие происходило либо в момент удаления молочного зуба, либо в результате удаления части оболочки со стороны верхнего свода через лунку. Получив кистозное содержимое, проводили антисептическую обработку и рыхло тампонировали иодформной турундой. Перевязки осуществляли в течение 2 недель через 4 дня, при каждом посещении турунды уменьшали в размерах. Рентгенологический контроль осуществлялся через 3, 6, 9, 12 месяцев. Частичное восстановление костной ткани наблюдалось через 3 месяца. Задержки прорезывания, секвестрации зачатка, нарушения минерализации твердых тканей зуба мы не наблюдали. На рис. представлены ортопантограммы челюстей ребенка с использованием описанного выше метода лечения.

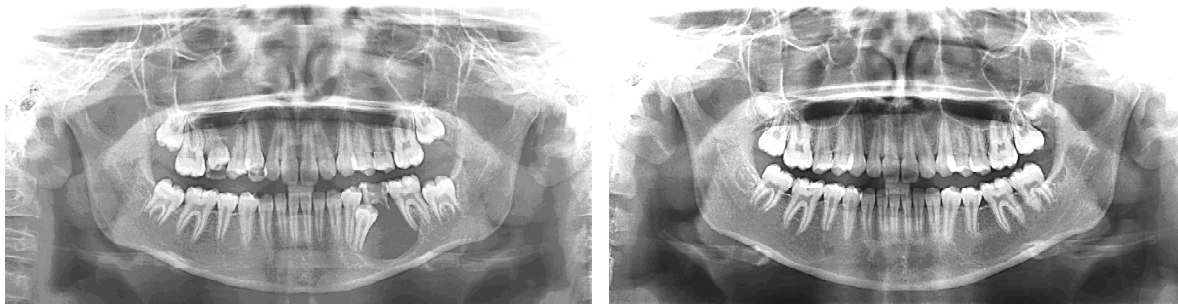


Рис. Пациент А., 10 лет, до лечения и через 6 месяцев после лечения

ЗАКЛЮЧЕНИЕ

Своевременная и правильная диагностика кист челюстей у детей, выбор адекватного метода лечения снижают травматичность вмешательства и предупреждают развитие деформаций челюстей у детей.

ЛИТЕРАТУРА

1. Колесов А. А., Воробьев Ю. И., Каспарова Н. Н. Новообразования мягких тканей и костей лица у детей и подростков. — М.: Медицина, 1989.

При воспалительных кистах на нижней челюсти более 2,5 см в диаметре мы считали обоснованным применение цистотомии или цистэктомии с сохранением зачатка постоянного зуба. При локализации образования в области верхней челюсти не более 1,5 см проводилась цистотомия. При размерах кисты более 1,5 см проводилась цистэктомия, а при «прорастании» в верхнечелюстную пазуху цистэктомия с гайморотомией. В этом случае зачаток постоянного зуба сохранить не удастся.

Результаты исследования подтверждают необходимость диспансерного наблюдения и рентгенологического контроля при лечении молочных зубов по поводу осложненного кариеса.

2. Никитин А. А., Титова Н. К., Карачунский Г. М. // Стоматология. — 2005. — № 2. — С. 40—43

3. Рабухина Н. А., Аржанцев А. П. Стоматология и челюстно-лицевая хирургия (атлас рентгенограмм). — М.: МИА, 2002. — 302 с.

4. Соловьев М. М., Семенов Г. М., Галецкий Д. В. Оперативное лечение одонтогенных кист. — СПб.: СпецЛИТ, 2004. — 127 с.

5. Туркевич Г. Б. Хирургическое лечение одонтогенных кист челюстей у детей и подростков: Автореф. дис. ... канд. мед. наук. — Калинин, 1989. — 18 с.