
СЛУЧАЙ ИЗ ПРАКТИКИ

Н. М. Котиева

Волгоградский диагностический центр

СИНДРОМ ГИПЕРПРОЛАКТИНЕМИИ В АМБУЛАТОРНОЙ ПРАКТИКЕ ЭНДОКРИНОЛОГА И ГИНЕКОЛОГА. КЛИНИЧЕСКИЕ ПРИМЕРЫ

УДК 616.43

В статье рассмотрены клинические случаи гиперпролактинемического гипогонадизма. Представлены особенности диагностики, лечения, динамического наблюдения, исходы патологического процесса, возможности врача амбулаторной практики в ведении пациентов с данной патологией.

Ключевые слова: пролактин, гиперпролактинемия, гипогонадизм, бесплодие, аденома гипофиза.

N. M. Kotieva

HYPERPROLACTINEMIA SYNDROME IN AMBULATORY PRACTICE OF ENDOCRINOLOGIST AND GYNECOLOGIST. CLINICAL CASES

The article deals with clinical cases of hyperprolactinemic hypogonadism and the peculiarities of the diagnosis, treatment, dynamic monitoring, outcomes of the disease, and the possibilities open to the physician practice in the management of patients.

Key words: prolactin, hyperprolactinemia, hypogonadism, infertility, pituitary adenomas.

Одной из причин обращения к гинекологу, эндокринологу являются жалобы на нарушение менструального цикла, бесплодие. При обследовании довольно часто выявляется повышение пролактина (ПРЛ), то есть гиперпролактинемия. Синдром гиперпролактинемии — проявление как самостоятельного гипоталамо-гипофизарного заболевания, так и один из самых распространенных синдромов при различных эндокринопатиях, соматогенных и нервно-рефлекторных воздействиях [2, 9].

Различают гиперпролактинемия: физиологическую, патологическую и связанную с приемом лекарственных препаратов. Для эндокринолога и гинеколога наибольший интерес представляет патологическая гиперпролактинемия, которая приводит к нарушению функции репродуктивной системы. Распространенность патологической гиперпролактинемии в популяции составляет 0,07 % у мужчин и 0,5 % у женщин; у женщин данная патология встречается в 7 раз чаще, чем у мужчин [4, 8]. До 30 % женского и 15—20 % мужского бесплодия ассоциировано с повышением ПРЛ [4]. По данным аутопсий, в 40—50 % случаев образования гипофиза представлены пролактиномами [4].

ЦЕЛЬ РАБОТЫ

Доказательство того, что соблюдение алгоритма обследования [3, 12] приводит к своевременной диагностике, выбору адекватного метода лечения и разработке тактики ведения пациентов с гиперпролактинемическим гипогонадизмом.

МЕТОДИКА ИССЛЕДОВАНИЯ

Диагностический алгоритм гиперпролактинемического гипогонадизма [12]:

- 1) подтверждение гиперпролактинемии, при пролактине более 2000—3000 мкЕд/мл или 100 нг/мл высока вероятность пролактинсекретирующей аденомы гипофиза;
 - 2) исключение симптоматических форм заболевания;
 - 3) визуализация образований в гипоталамо-гипофизарной области;
 - 4) уточнение состояния различных органов и систем на фоне хронической гиперпролактинемии: состояние углеводного, жирового обмена, костной ткани и т. д.
- Ошибки в выявлении причины гиперпролактинемии могут привести к клинически необоснованным

обследованиям, диагнозу, неадекватному лечению. Только совместное ведение гинекологом и эндокринологом пациенток с нарушением репродуктивной функции уменьшает вероятность диагностических и тактических ошибок.

В статье представлены истории болезни пациенток страдающих гиперпролактинемическим гипогонадизмом, более 3 лет наблюдавшихся в Волгоградском диагностическом центре. Данные примеры выбраны с учетом схожести жалоб, анамнеза заболевания, результатов лабораторных и инструментальных методов исследования. Разбор клинических случаев будет включать: современные методы диагностики [магниторезонансная томография (МРТ), ультразвуковое исследование (УЗИ), остеоденситометрия, лабораторное исследование, в том числе определение уровня гормонов в сыворотке крови], лечение, отдаленные результаты.

РЕЗУЛЬТАТЫ ИССЛЕДОВАНИЯ И ИХ ОБСУЖДЕНИЕ

Пациентка Е., 1966 г. р., обратилась в Волгоградский диагностический центр 22.08.2008 г. Жалобы: отсутствие менструации в течение 13 лет (1995 г.), снижение либидо, прибавка в весе 8 кг за 10 лет, депрессивное состояние.

Из анамнеза: с 21 года нарушение менструального цикла по типу опсоменореи. Обратилась к гинекологу в 1996 г. с жалобами на задержку менструации в течение одного года. Данное состояние было расценено как ранний климакс. Лечение не назначалось. В 2004 г. консультация эндокринолога, патологии не выявлено. В 2007 г. жалобы на боли в молочных железах и скудные выделения при надавливании. После обследования маммологом поставлен диагноз «мастопатия фиброзно-кистозная». Назначен мастодинон, вобензим. В 2008 г. больная перенесла травму —

перелом левой нижней конечности в области нижней трети большеберцовой кости.

Объективно: вес 78 кг, рост 161 см, индекс массы тела (ИМТ) 30 кг/м², кожные покровы чистые, распределение подкожной жировой клетчатки равномерное. Щитовидная железа не увеличена. Выделений из молочных желез нет.

Артериальное давление (АД) — 100/70 мм рт. ст., частота сердечных сообщений (ЧСС) — 68 в 1 мин. По органам и системам без особенностей (табл. 1).

ТАБЛИЦА 1

Исходные данные гормонального анализа крови

Гормон	Результат	Норма
ПРЛ	1950 мкЕд/мл в разведении 1:100 4500 мкЕд/мл	67—726
ФСГ	1,85 мМЕ/мл	1,8—11,3
ЛГ	1,7 мМЕ/мл	0,8—8,4
E2	0,58 пг/мл	0—6
ТТГ	2,75 мМЕ/мл	0,23—3,40

МРТ-исследование головного мозга. Размеры гипофиза: сагиттальный — 0,8 см, вертикальный — 0,2 см, фронтальный — 1,3 см. Структура гипофиза однородная, контуры четкие, ровные. Воронка несколько отклонена вправо, зрительный перекрест без особенностей, расстояние от верхнего контура гипофиза до хиазмы 0,6 см. Внутри клиновидной пазухи в области центральных отделов, интимно прилегая к ткани гипофиза, определяется неправильной формы объемное образование, с четкими ровными контурами, с мелкими кистозными включениями, размером 1,6 x 1,0 x 1,8 см. Заключение: МР-картина не является ясной, необходимо проводить дифференциальный диагноз между макроаденомой гипофиза с инфраселлярным ростом, либо с отдельно существующим объемным образованием клиновидной пазухи (рис. 1).

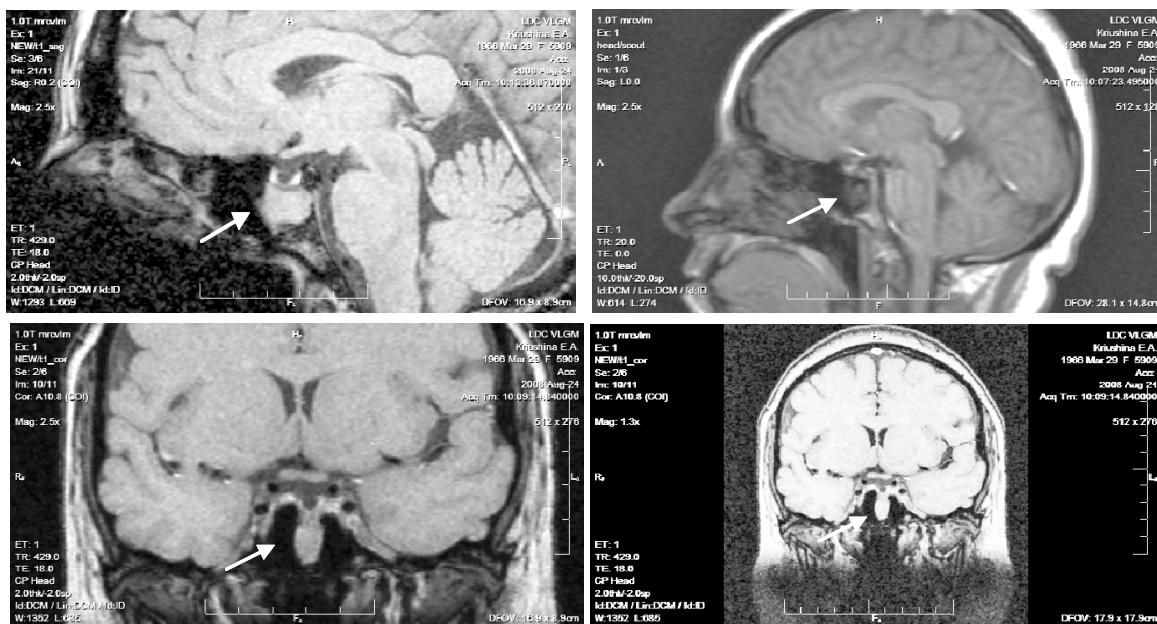


Рис. 1. МР-томограммы головного мозга больной Е., 1966 г. р.

УЗИ органов малого таза: матка меньше нормы, размеры 3,1 x 2,3 x 3,2 см, эндометрий — 3 мм, правый яичник V = 2 см³, единичные фолликулы диаметром 3—4 мм, левый V = 1,5 см³, фолликулярный аппарат не определяется. Заключение: УЗИ-признаки гипофункции яичников.

УЗИ молочных желез без особенностей. Денситометрия лучевой кости Z-критерий — 2,7, бедренной кости Z-критерий — 4,2. Заключение: остеопороз. Консультация окулиста: поля зрения не изменены.

Несмотря на сомнения специалистов МР-диагностики в локализации образования гипофизарной области, анализ клинично-лабораторно-инструментальных данных позволил поставить диагноз: гиперпролактинемический гипогонадизм. Пролоктинсекретирующая опухоль гипофиза с инфраселлярным ростом (макроаденома) без нарушения зрительной функции. Аменорея II (вторичная). Бесплодие I (степени). Остеопороз вторичный, с переломом большеберцовой кости, гиперпролактинемический, с максимальной потерей массы бедренной кости (Z-критерий — 4,2). Ожирение I степени. Больной был назначен каберголин (достинекс) — до 1,5 мг в неделю, альфакальцидол 2 мкг в сутки, кальций сандос 2 таб. в сутки. При приеме препаратов побочных явлений не зарегистрировано.

Катамнез. Через 2 месяца лечения уровень ПРЛ снизился до 820,45 мкЕд/мл, через 4 месяца — 386,25 мкЕд/мл, восстановился регулярный менструальный цикл. Через 12 месяцев вес пациентки снизился до 69,5 кг, ИМТ 27,8 кг/м², уровень ПРЛ 292,79 мкЕд/мл. УЗИ яичников и матки на 5-й день менструального цикла: структурных изменений не выявлено. Через 7 месяцев терапии после проведения повторной МРТ гипофиза убедительных данных за объемное образование гипофиза не было получено (рис. 2).

На фоне терапии агонистом дофамина каберголин (достинекс) в течение 12 месяцев лечения у пациентки удалось достичь стойкой нормопролактинемии, восстановления менструального цикла, уменьшения веса на 8,5 кг без коррекции питания. Аденома гипофиза не визуализировалась. На апрель 2010 г. жалоб нет. Объективно: вес 62 кг, рост 160 см, ИМТ 24,2 кг/м². Лабораторно: ПРЛ 360 мкЕд/мл, ЛГ 2,31 мМЕ/мл, ФСГ 12,88 мМЕ/мл. При проведении МРТ-исследования гипофиза убедительных данных за объемное образование гипофиза не получено. Заключение остеоденситометрии: Z-критерий — 2 на бедренной кости, на лучевой кости Z-критерий — 0,3 (рис. 3).

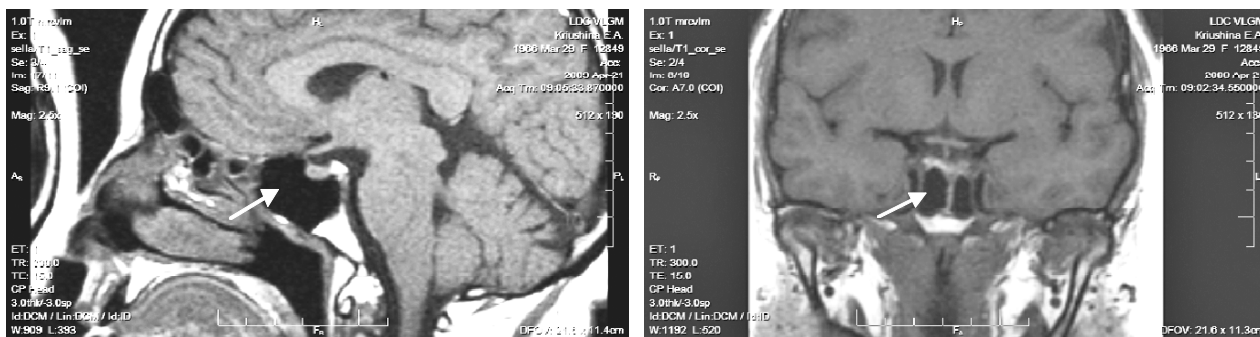


Рис. 2. МР-томограммы головного мозга больной Е. через 7 мес. лечения



Рис. 3. Пациентка Е. до лечения и через 12 мес. после лечения

Вывод: динамика заболевания подтверждает правильность поставленного диагноза. Именно пролактинсекретирующие опухоли чувствительны к действию агонистов дофаминэргических рецепторов, в данном случае к каберголину. Восстановление регулярного менструального цикла произошло без участия заместительной гормональной терапии половыми стероидами, снижение массы тела без намеренного изменения пищевого поведения и соблюдения низкокалорийных диет, что привело не только к улучшению функции других органов и систем органов, но и к восстановлению психологического комфорта, то есть к значимому улучшению качества жизни.

Дальнейшие рекомендации: продолжить прием каберголина 1,5 мг в неделю, альфакальцидол 2 мкг в сутки, кальций сандос 2 таб. в сутки, контрольное обследование через 6 месяцев. Больная нуждается в пожизненном наблюдении эндокринологом.

Пациентка В., 1975 г. р., обратилась в Волгоградский диагностический центр 13.03.2007 г. по направлению гинеколога с жалобами на отсутствие менструации в течение 12 месяцев, бесплодие, снижение работоспособности.

Из анамнеза: обращалась к гинекологу районной женской консультации в 2001 г. (в 26 лет) на задержку менструации на 2 недели. Уровень ПРЛ не определялся. Был назначен дидрогестерон 20 мг в сутки в течение 10 дней, что вызвало скудную менструацию. До 2005 г. шестимесячными курсами назначалось лечение дидрогестероном и этинилэстрадиолом, комбинированными оральными контрацептивами. При отмене лечения самостоятельных менструаций не было. В 2005 г. больная обратилась к гинекологу с целью планирования беременности. Рекомендовано: этинилэстрадиол 0,03 мг и дидрогестерон 10 мг. В 2006 г. пациен-

тка самостоятельно прервала лечение, мотивируя свой отказ от дальнейшего наблюдения и лечения отсутствием эффекта, то есть беременность не наступала. С марта 2006 по март 2007 г. — аменорея.

Объективно: вес 69 кг, рост 166 см, ИМТ 25 кг/м², кожные покровы чистые, распределение подкожной жировой клетчатки равномерное. Выделения из молочных желез скудные. По органам и системам без особенностей. АД — 120/80 мм рт. ст., ЧСС — 76 в 1 мин (табл. 2).

ТАБЛИЦА 2

Исходные данные гормонального анализа крови

Гормон	Результат	Норма
ПРЛ	3674,7 мкЕд/мл	67—726
ФСГ	1,64 мМЕ/мл	1,8—11,3
ЛГ	1,5 мМЕ/мл	0,8—8,4
Е2	0,8 пг/мл	

МРТ-исследование головного мозга. Гипофиз имеет размеры: сагиттальный — 1,2 см; вертикальный — 0,5 см; фронтальный — 1,4 см. Структура его неоднородная, за счет гипоинтенсивного участка изменения в левой половине аденогипофиза, размерами 0,4 x 0,2 x 0,3 см. Воронка расположена симметрично, зрительный перекрест без особенностей, расстояние от верхнего контура гипофиза до хиазмы 0,4 см. Заключение: МР-картина микроаденомы гипофиза (рис. 4).

УЗИ органов малого таза: матка меньше нормы, размеры 3,7 x 2,3 x 3,5 см, эндометрий — 3—4 мм, правый яичник V = 3,8 см³, единичные фолликулы диаметром 3—8 мм, левый V = 1,7 см³, единичные фолликулы диаметром 3, фолликулярный аппарат обеднен. Заключение: УЗИ-признаки гипопункции яичников, гипоплазии матки. УЗИ-молочных желез без особенностей. Консультация окулиста: поля зрения не изменены.

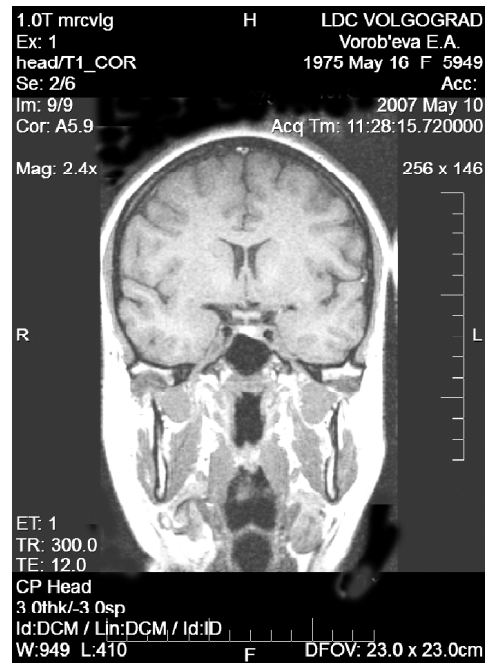
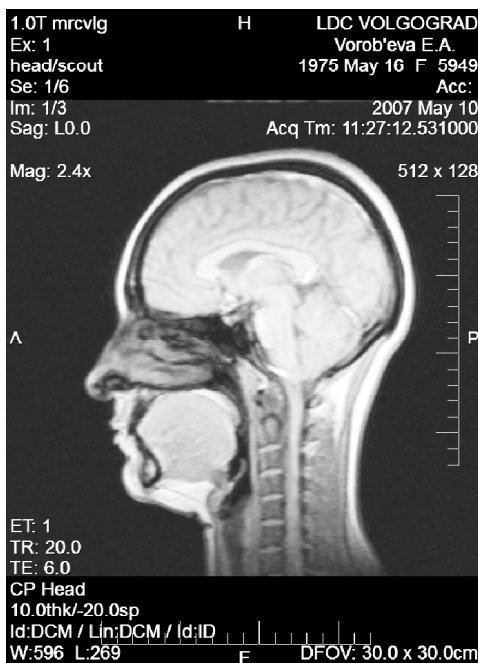

Рис. 4. МР-томограммы головного мозга больной В., 1975 г. р.

На основании клинико-лабораторно-инструментальных данных был поставлен диагноз «гиперпролактинемический гипогонадизм». Прولاктинсекретирующая опухоль гипофиза (микроаденома) без нарушения зрительной функции. Аменорея II (вторичная). Бесплодие I (степени).

Рекомендовано: бромокриптин с 2,5 мг с постепенным увеличением дозы до 7,5 мг в сутки ежедневно. Через 3 месяца уровень ПРЛ снизился до 15,2 мкЕд/мл, восстановился регулярный менструальный цикл, по 3—5 дней интервалом в 26—28 дней. Далее было рекомендовано продолжить прием бромокриптина 5 мг в сутки. Через 6 мес. лечения появились жалобы на выпадение волос, слабость, тошноту, головокружение. ПРЛ — 10,59 мкЕд/мл. МРТ гипофиза — МР-картина без динамики. УЗИ яичников и матки через 10 месяцев лечения на 7-й день менструального цикла: размеры матки увеличились до 5,7 x 4,2 x 5,2 см, эндометрий — 9 мм, правый яичник $V = 4,5 \text{ см}^3$, левый $V = 10 \text{ см}^3$, фолликулярный аппарат: умеренное количество фолликулов до 5—6 мм. Заключение: структурных изменений не выявлено. В связи с вышеуказанными жалобами больная переведена на каберголин (достинекс) 1 мг в неделю.

В июле 2008 г. через 16 месяцев лечения больная забеременела. Был отменен прием каберголина. Беременность протекала без особенностей. Роды в срок путем кесарева сечения в апреле 2009 г. Показания к кесареву сечению акушерские. Родилась здоровая доношенная девочка, по шкале Апгар 9 баллов. До марта 2010 г. больная не принимала дофаминомиметики. Грудное кормление 11 месяцев. В январе 2010 г. проведена повторная МР-томография гипофиза. Динамики роста микроаденомы гипофиза нет. Март 2010 г.: жалобы на отсутствие менструации, прибавку в весе после беременности на 17,7 кг. Уровень ПРЛ в марте 2010 г. 1435,8 мкЕд/мл. Возобновлен прием достинекса 0,5 мг в неделю по настоящее время (рис. 5).



Рис. 5. Пациентка Е. с дочерью

Вывод. Патогенетическая терапия гиперпролактинемического гипогонадизма привела к восстановлению фертильности [6] у данной пациентки. Прием достинекса в первые недели беременности не оказал тератогенного действия на плод.

ЗАКЛЮЧЕНИЕ

Представленные клинические случаи являются классической иллюстрацией гиперпролактинемического гипогонадизма. Тем не менее, период от начала заболевания до постановки диагноза занял 20 лет в первом случае и 8 лет во втором. Пациентка Е. не смогла реализовать свою репродуктивную функцию, течение заболевания осложнилось остеопорозом, ожирением. Произошли изменения в поведенческих реакциях, больная психологически относилась к себе к более старшей возрастной группе.

При выявлении гиперпролактинемического гипогонадизма методом выбора в лечении пролактином является терапия агонистами дофамина [5]. Длительность лечения не имеет определенных сроков — от трех лет до пожизненного [6, 12]. Оперативное лечение не является преимущественным даже при выявлении макроаденом [3].

Своевременная диагностика, адекватное лечение, динамическое наблюдение позволяют избежать таких осложнений, как бесплодие, остеопения/остеопороз, нарушение углеводного, жирового обменов, нарушения в психической сфере, а значит улучшить качество жизни и здоровье пациентов.

ЛИТЕРАТУРА

1. Андреева Е. Н., Хамошкина М. Б. // Эффективная фармакотерапия в акушерстве и гинекологии. — 2010. — № 1.
2. Вильям М. Кеттайл, Рональд А. Арки. Патология эндокринной системы. Перевод с англ. под ред. д. м. н., проф. Н. А. Смирнова. — М., 2007. — С. 37—38.
3. Дедов И. И., Мельниченко Г. А., Романцова Т. И. Синдром гиперпролактинемии. — М., 2004. — С. 126, 127, 197, 217.
4. Дзеранова Л. К., Бармина И. И. // Эффективная фармакотерапия в эндокринологии. — 2009. — № 1.
5. Дзеранова Л. К., Гиниятулина Е. Н., Добрачева А. Д., Пигарова Е. А. // Ожирение и метаболизм. — 2007. — № 1. — С. 35—36.
6. Жукова Э. В., Мельниченко Г. А., Романцова, Т. И., Дзеранова Л. К. // Вестник репродуктивного здоровья. — 2009. — № 1.
7. Калинченко С. Ю. Шаг вперед в лечении гиперпролактинемии: Избранные лекции. — М., 2010. — 78 с.
8. Лавин Н. // Эндокринология. — М.: Практика, 1999. — 958 с.
9. Мельниченко Г. А., Марова Е. И., Дзеранова Л. К., Вакс В. В. Гиперпролактинемия у женщин и мужчин: Пособие для врачей. — М., 2008.
10. Физиология человека. В 3 т. / Под ред. Р. Шмидта, Г. Тевса — М.: Мир, 1996.
11. Шишкова В. Н. // Consilium Medicum. — 2010. — №12.
12. Эндокринология: национальное руководство / Под ред. акад. РАН и РАМН И. И. Дедова, чл.-кор. РАМН Г. А. Мельниченко. — М., 2009. — С. 589—591, 593—595, 674.