СЛУЧАЙ ИЗ ПРАКТИКИ

А. А. Лукьяненко

Курс стоматологии общей практики ФУВ ВолГМУ

КЛИНИЧЕСКИЙ ПРИМЕР ИСПОЛЬЗОВАНИЯ ЭКЗОСТОЗА НИЖНЕЙ ЧЕЛЮСТИ КАК ИСТОЧНИКА АУТОГЕННОЙ КОСТИ ПРИ ДЕНТАЛЬНОЙ ИМПЛАНТАЦИИ

УДК 616.716.14-002.28-089.843

В настоящее время предложено несколько способов лечения пациентов с частичным отсутствием зубов. Значительно усовершенствованы альтернативные варианты протезирования с опорой на дентальные имплантаты, что обуславливает предсказуемость лечения и их широкое использование. Однако применение дентальных имплантатов ограничено в сложных случаях, что связано с необходимостью проведения процедур аугментации альвеолярной кости и забором аутогенной кости. В то время как различные участки кости могут выступать в качестве такого источника, с успехом можно также использовать торусы нижней челюсти и экзостозы. Целю данной статьи является описание методики установки дентальных имплантатов с использованием экзостоза как источника аутогенной кости.

Ключевые слова: дентальный имплантат, аутогенный трансплантат, экзостоз.

A. A. Lukyanenko

USE OF A MANDIBULAR EXOSTOSIS AS A SOURCE OF AUTOGENOUS GRAFTING MATERIAL FOR DENTAL IMPLANTATION: A CLINICAL CASE

Conventional dentistry has provided acceptable treatment methods for the partially edentulous patient. Treatment alternatives with dental implant restorations have been significantly enhanced, resulting in their increased application and predictability. However, implant dentistry cannot be successfully used in difficult cases, and augmentation measures are often necessary to enhance the alveolar bone, requiring autogenous donor sites. While bone tissue has been harvested from numerous sites, the mandibular tori and exostosis may provide sufficient graft material. The objective of this article is to describe a clinical implant placement procedure, using an exostosis as a donor site of the autogenous grafting material.

Key words: dental implant, autogenous graft, exostosis.

Аутогенные трансплантаты считаются золотым стандартом и являются наиболее эффективным материалом для регенерации кости, поскольку обладают остеогенной, остеоиндуктивной и остеокондуктивной активностью. Для восстановления кости и устранения дефектов с целью установки имплантатов в идеальном положении часто рекомендуют использовать именно аутогенные трансплантаты. В литературе описано эффективное использование аутогенной кости, полученной из внеротовых (например, гребень подвздошной кости) и внутриротовых (например, бугры, участки экстракции зубов) донорских участков [1, 4].

В настоящее время большое распространение получило использование внутриротовых донорских участков. Внутриротовые аутотрансплантаты имеют меньшую вероятность отторжения и подвергаются минимальной резорбции, в то время как их эффективность сравнима с внеротовыми трансплантатами. Их получение также подразумевает наличие второго хирургического участка [1, 4].

S. D. Ganz (1997) эффективно использовал торусы нижней челюсти для реконструкции альвеолярного гребня в вестибуло-оральном направлении [3]. В настоящее время в литературе отсутствует достаточное количество данных, касающихся использования экзостозов и нижнечелюстных торусов в качестве источников аутогенной кости. Целесообразно использовать данные избыточные разрастания кости для снижения травмы, связанной с забором трансплантата из ветви нижней челюсти или подбородка.

ЦЕЛЬ РАБОТЫ

Описание методики использования экзостоза в качестве источника для устранения дефектов альвеолярного гребня в пришеечной области дентального имплантата с демонстрацией клинического случая.

Клинический случай

Пациент Д., 33 года, обратился в клинику для консультации по поводу восстановления разрушенного зуба 36 и отсутствующего зуба 35. Основные жалобы пациента касались неудовлетворительной функции жевания, эстетики. После проведения осмотра и рентгенологического исследования выявлен значительный дефект костной ткани в области межкорневой перегородки (фуркационный дефект III степени по классификации Glickman), с язычной стороны альвеолярного гребня нижней челюсти в области 36 определялся выраженный экзостоз. Было принято решение об удалении зуба 36 и последующей дентальной имплантации в области 35, 36. Зуб 36 был удален с минимальным повреждением костной ткани. Спустя 2 месяца, после полной эпителизации лунки, пациент был назначен на операцию постановки дентальных имплантатов «ADIN» (Dental Implants Sys. Ltd., Израиль) в области 35, 36.

МЕТОДИКА ИССЛЕДОВАНИЯ

После проведения инфильтрационной анестезии в области отсутствующих зубов с вестибулярной и язычной сторон Ультракаином Д-С форте 1:100000 (Aventis Pharma, Германия) проведены разрезы с вестибулярной и язычной сторон и отслоены полнослойные слизисто-надкостничные лоскуты. При исследовании лунки недавно удаленного зуба 36 выявлен дефект костной ткани, визуализирован экзостоз (рис. 1).

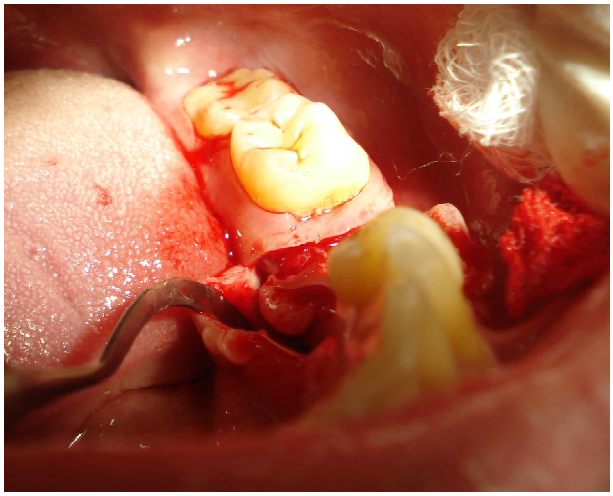

Рис. 1. После проведения разрезов с вестибулярной и язычной сторон отслоены полнослойные слизисто-надкостничные лоскуты. Выявлен дефект костной ткани в области лунки недавно удаленного зуба 36. Визуализирован экзостоз

После удаления экзостоза, удаления мягких тканей в области лунки 36 были подготовлены костные ложа для винтовых имплантатов «ADIN» 4,2x13,0 мм (35); 5,0x13,0 мм (36). Были установлены винтовые имплантаты «ADIN» в области 35, 36 и зафиксированы заглушки имплантатов (рис. 2).

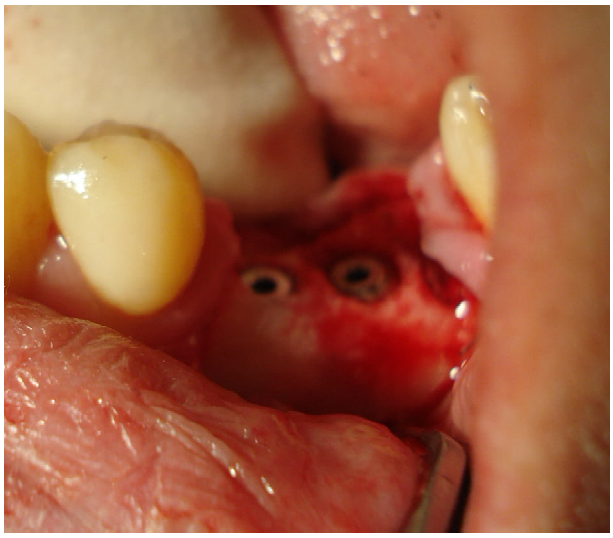

Рис. 2. Установка винтовых имплантатов «ADIN» в области 35, 36. Фиксация заглушек имплантатов

Аутогенной костью заполняли дефект альвеолярного гребня в пришеечной области дентального имплантата в области 36, в области лунки дистального корня удаленного 36 (рис. 3).

Рис. 3. После измельчения аутогенную кость используют для заполнения дефекта альвеолярного гребня в пришеечной области дентального имплантата в области 36, в области лунки дистального корня удаленного 36

Поверх костной ткани в области установленных дентальных имплантатов была уложена коллагеновая мембрана животного происхождения «Bio-Gide»(Giestlich Biomaterials, Швейцария) [2] (рис. 4). Слизисто-надкостничные лоскуты пассивно фиксировались швами «Vicryl 3-0» (Ethicon,

Gohnson & Gohnson Intl, Бельгия) по биламинарной технике. Была сделана контрольная прицельная рентгенограмма (рис. 5).

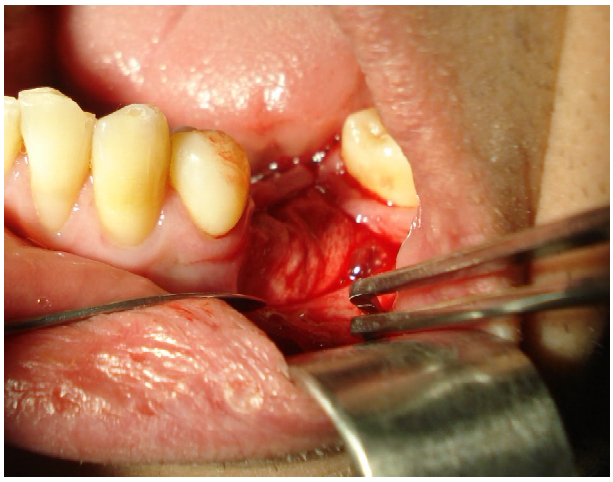

Рис. 4. Поверх костной ткани в области установленных дентальных имплантатов уложена коллагеновая мембрана животного происхождения «Bio-Gide»(Giestlich Biomaterials, Швейцария) [2]

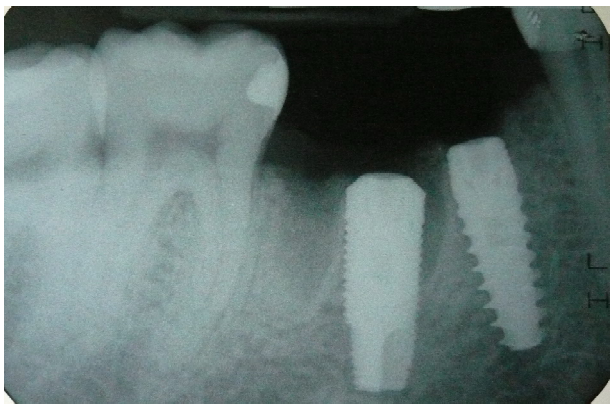

Рис. 5. Контрольная прицельная рентгенограмма

Рис. 6. Окончательное протезирование. Клиническое и рентгенологическое исследование показывает интеграцию двух дентальных имплантатов и их эффективное функционирование в качестве опоры

Через 3 месяца после операции проведено раскрытие имплантатов в области 35, 36 по методике P. Palacci (1995) [5], установлены формирователи десны, изготовлена ортопедическая конструкция. После окончательного протезирования клиническое и рентгенологическое исследование показывает интеграцию двух дентальных имплантатов и их эффективное функционирование в качестве опоры (рис. 6).

РЕЗУЛЬТАТЫ ИССЛЕДОВАНИЯ И ИХ ОБСУЖДЕНИЕ

Настоящий клинический случай является демонстрацией использования экзостоза для устранения дефектов альвеолярного гребня в области дентальных имплантатов с целью обеспечения условий для оптимальной регенерации костной ткани. По сравнению с трансплантатами из подбородка или ветви нижней челюсти экзостоз обладает следующими преимуществами: отсутствие необходимости проводить забор трансплантата, деформируя нормальные анатомические структуры; снижение вероятности осложнений со стороны донорского участка; простота забора и снижение дискомфорта для пациента. Применение ксенотрансплантационных материалов, широко используемых в клинической практике, может существенно сказываться на общей стоимости лечения. Все это указывает на возможность использования экзостозов в качестве источника аутогенной кости (например, для синус-лифтинга, аугментации альвеолярного гребня и т. д.).

ЗАКЛЮЧЕНИЕ

Поскольку настоящая работа является не более чем сообщением о клиническом случае, для окончательного решения относительно перспектив предложенной методики необходимо проведение рандомизированных контролируемых долгосрочных клинических исследований с большим количеством пациентов.

ЛИТЕРАТУРА

1. *Альфаро Ф. Э.* Костная пластика в стоматологической имплантологии. Описание методик и их клиническое применение. — М.: Азбука стоматолога, 2006.
2. *Майорана К., Симион М.* Передовые методики регенерации кости с БИО-ОСС, БИО-ГАЙД. — М.: Азбука стоматолога, 2005.
3. *Ganz S. D.* // Pract Periodontics Aesthet Dent. — 1997. — Vol. 9. — P. 973—982.
4. *Kahnberg K.-E., Rasmusson L., Zellin G.* Bone grafting techniques for maxillary implants. — Blackwell Munksgaard, 2005.
5. *Palacci P.* Optimal implant positioning and soft tissue management for the Branemark system. — Quintessence Publishing Co, Inc, 1995.