
ЭКСПЕРИМЕНТАЛЬНЫЕ ИССЛЕДОВАНИЯ

С. А. Калашникова, В. В. Новочадов

Кафедра патологической анатомии ВолГМУ, лаборатория клинической фармакологии ВНЦ РАМН

ЭСТРОГЕНЫ И МОДУЛЯЦИЯ ГИПОТАЛАМО-ГИПОФИЗАРНО-ТИРЕОИДНОЙ ОСИ ПРИ ХРОНИЧЕСКОЙ ЭНДОГЕННОЙ ИНТОКСИКАЦИИ У КРЫС

УДК 616.43-092.4

Выявлены структурные и функциональные нарушения в гипоталамо-гипофизарно-тиреоидной оси, возникающие при хронической эндогенной интоксикации. Показана модулирующая роль эстрогенов, при этом избыток гормонов оказывал умеренное протективное действие, а дефицит эстрогенов усугублял течение эндогенной интоксикации и приводил к более значимым структурным преобразованиям, чем у животных без предшествующего гормонального дисбаланса.

Ключевые слова: эндогенная интоксикация, эстрогены, гипоталамо-гипофизарно-тиреоидная ось.

S.A. Kalashnikova, V.V. Novochadov

ESTROGENS AND MODULATION OF HYPOTHALAMO-PITUITARY-THYROID AXIS IN CHRONIC ENDOGENOUS INTOXICATION IN RATS

The structural and functional disorders in hypothalamo-pituitary-thyroid axis were revealed in chronic endogenous intoxication. The modulation of estrogens was shown both when they were excessive (moderate protective action), and in estrogen deficiency (more severe duration of endogenous intoxication). In the latter case more significant structural changes in thyroid gland were found.

Key words: endogenous intoxication, estrogen, hypothalamo-pituitary-thyroid axis.

По современным представлениям, основу эндогенной интоксикации (ЭИ) самого различного происхождения составляют эффекты бактериального липополисахарида (ЛПС) и обусловленный им выброс цитокинов. Эти эффекты настолько стереотипны, что они рассматриваются некоторыми авторами как модель хемоиндуцированного стресса [5, 7]. Применительно к органопатологии данного процесса корректнее использовать термин — «синдром системного воспалительного ответа» (SIRS — systemic inflammatory response syndrome) [1, 6, 10].

Нейро-иммунно-эндокринные компоненты SIRS реализуются через центральные гипоталамические структуры, при этом в патологический процесс вовлекается не только классическая стрессорная, но и тиреоидная, и стероидная оси, так что итоговые пулы тиреоидных гормонов и эстрогенов во многом модулируют общую выраженность, продолжительность реакции и влияют на ее исход [8, 9]. Несмотря на это, отсутствуют данные

о характере морфологических изменений, возникающих в гипоталамо-гипофизарно-тиреоидной оси в зависимости от уровня эстрогенов в периферической крови крыс при хронической эндогенной интоксикации.

ЦЕЛЬ РАБОТЫ

Исследовать модулирующий эффект эстрогенов в отношении патологии гипоталамо-гипофизарно-тиреоидной оси при хронической ЭИ у крыс.

МЕТОДИКА ИССЛЕДОВАНИЯ

Настоящее исследование выполнено в соответствии с принципами GLP [4], протокол экспериментальной части исследования согласован с Региональным этическим комитетом (решение № 37-2006). В опыте использовали 36 нелинейных крыс-самок, массой (201 ± 11) г, с синхронизованным эстральным циклом. Хроническую ЭИ моделировали путем многократного введения бактериаль-

ного ЛПС *S. typhimurium* (Sigma, USA) в дозе 0,2 мг/кг в сочетании с тетрахлорметаном (ТХМ) по 0,5 мл/кг массы [2]. Для создания гиперэстрогемии крысам внутримышечно вводили 0,1%-й масляный раствор «Эстрадиола» из расчета 50 мкг/кг/сут в течение 7 дней. Гипоэстрогемии моделировали введением антитиэстрогенного препарата «Кломифена», перорально в дозе 5 мг/кг/сут в течение 5 дней. Изменения оценивались в трех временных интервалах (30, 60 и 90-е сут.). Контролем служили интактные крысы. Выведение из эксперимента проводили передозировкой нембутала (100 мг/кг массы).

Хроническую ЭИ верифицировали по увеличению содержания в плазме веществ средней молекулярной массы, их олигопептидных фракций, концентрации малонового диальдегида, снижению активности ацилазы печени и почек [3].

Определение концентрации плазменного тиреотропного гормона (ТТГ), общей и свободной фракций трийодтиронина (T_3), тироксина (T_4), тиреоглобулина (ТГ), эстрадиола проводилось в сыворотке крови методом иммуноферментного анализа с использованием системы Stat Fax 2100/2600 (AWARENESS Technology, USA) наборами тест-систем «Вектор-Бест» (Новосибирск, Россия).

Для проведения морфологического исследования фрагменты головного мозга, содержащие гипоталамус, гипофиз и щитовидную железу (ЩЖ) фиксировали в 10%-м растворе нейтрального формалина, материал заливали в парафин по стандартной методике, срезы окрашивали гематоксилином и эозином. При морфометрическом исследовании паравентрикулярного ядра (ПВЯ) гипоталамуса определяли объемную долю перикарионов (%), средний объем ядер нейронов (мкм^3) и коэффициент микроглия/нейрон. При морфометрии аденогипофиза определяли объемную долю хромофобов, ацидофилов, базофилов, стромы и сосудистого русла (%). При морфометрии ЩЖ измеряли средний диаметр фолликулов, высоту фолликулярного эпителия (мкм), относительный объем фолликулярного и интерфолликулярного эпителия, коллоида, объемную долю стромально-сосудистого компонента (%).

РЕЗУЛЬТАТЫ ИССЛЕДОВАНИЯ И ИХ ОБСУЖДЕНИЕ

При изучении гормонов гипофизарно-тиреоидной оси в сыворотке крови были выявлены существенные изменения гормонального профиля у животных с хронической ЭИ по сравнению с интактными крысами (рис. А). По мере увеличения длительности эксперимента зарегистрировано снижение ТГ, максимально выраженное к 90-м сут. (в 4,1 раза), незначительное снижение ТТГ с последующим увеличением к окончанию эксперимента практически до величин у интактных животных. Наибольшие изменения зарегистрированы при определении концентрации тироксина, которые заключались в снижении

свободной фракции T_4 на фоне увеличения содержания общего T_4 . Уровень эстрадиола на протяжении всего эксперимента снижался и к 90-м сут. был в 4,7 раза ниже, чем у интактных самок ($P < 0,01$).

При проведении корреляционного анализа между уровнями ТТГ и периферических гормонов гипофизарно-тиреоидной оси в сыворотке крови крыс в динамике хронической ЭИ были установлены следующие взаимозависимости: на 30-е сут. усиливались связи между ТТГ и периферическими тиреоидными гормонами. При этом наиболее сильными были взаимосвязи ТТГ с общим трийодтиронином и общим тироксином ($R = 0,81$ и $R = 0,99$ соответственно). На 60-е сут. патологического процесса произошло разобщение связи ТТГ- $T_{4\text{общий}}$, которая стала сильной отрицательной ($r = -0,85$). К 90-м сут. эксперимента связь ТТГ — $T_{3\text{общий}}$ отсутствовала, а с тироксином и его свободной фракцией была сильно отрицательной. Таким образом, происходящие в ходе хронической эндогенной интоксикации гормональные нарушения затрагивали как горизонтальные, так и вертикальные внутриосевые взаимоотношения.

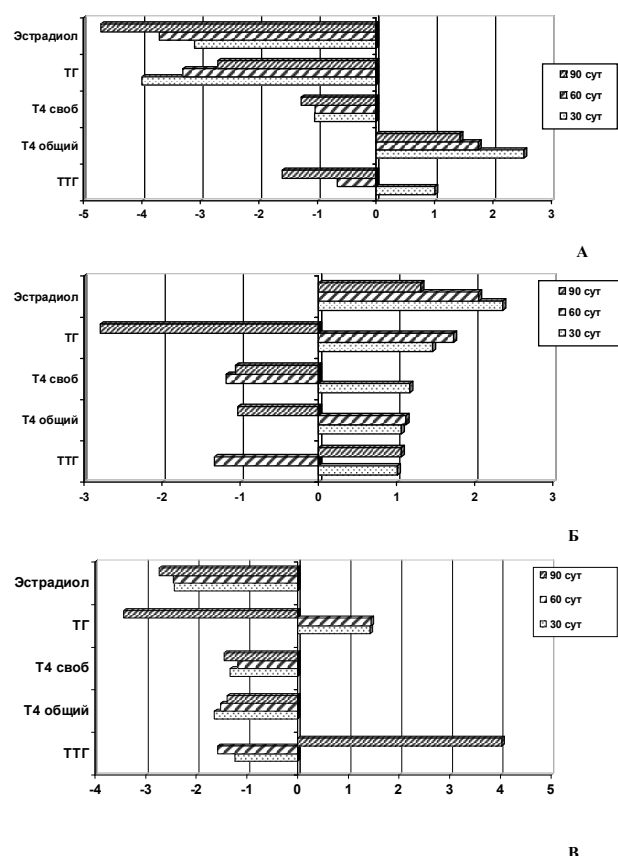


Рис. Особенности профиля тиреоидных гормонов в сыворотке крови крыс при хронической ЭИ, модулируемой эстрогенами. Обобщенные уровни гормонов, за единицу принято значение показателя в интактной группе животных:

А — ЭИ без предшествующего гормонального дисбаланса;
 Б — ЭИ на фоне гиперэстрогемии;
 В — ЭИ на фоне гипоэстрогемии

По мере развития хронической ЭИ у крыс с исходной гиперэстрогемией (рис. Б) зарегистрировано незначительное снижение ТТГ на 60-е сут., с последующим увеличением к 90-м сут. в 1,03 раза по сравнению с уровнем гормона у контрольных животных ($P < 0,05$). Уровень ТГ в 4,71 раза превысил значения у крыс с ЭИ аналогичного срока без предшествующего эстрогенного дисбаланса. Содержание периферических тиреоидных гормонов при избыточном содержании эстрогенов не имело достоверных различий по сравнению с интактными животными ($P > 0,05$). На протяжении всего эксперимента у животных данной опытной группы выявлялись сильные и умеренные корреляционные связи между уровнем ТТГ и тироксином. При этом исходно высокий уровень эстрадиола плавно увеличивался, и к 90-м сут. превышал содержание в крови интактных животных в 2,23 раза.

При дефиците эстрогенов в периферической крови у животных с хронической ЭИ выявлены существенные изменения профиля тиреоидных гормонов (рис. В). На ранних сроках эксперимента (30-е сут.) зарегистрирован резкий скачок ТТГ в 4,03 раза по сравнению с животными контрольной группы и в 4,34 раза по сравнению с крысами аналогичного срока эндогенной интоксикации без предшествующего эстрогенового дисбаланса ($P < 0,01$). По мере нарастания ЭИ содержание ТТГ снизилось, и к 90-м сут. было в 1,19 раза меньше, чем в группе интактных крыс ($P < 0,05$). Уровень ТГ, который в начале эксперимента был ниже значений ТГ у интактных крыс (в 3,44 раза), к 90-м сут. ЭИ повысился, превышая данный показатель в группе интактных животных в 1,4 раза ($P < 0,05$). Корреляционный анализ установил наличие слабой зависимости между уровнем ТТГ и содержанием T_3 в периферической крови ($R = 0,35$). Изменение профиля тиреоидных гормонов в периферической крови свидетельствовало о глубоких функциональных нарушениях и разобщении внутриосевых связей гипофизарно-тиреоидной системы, усугубляющихся по мере увеличения длительности ЭИ на фоне дефицита эстрогенов.

При развитии хронической ЭИ в ПВЯ гипоталамуса крыс отмечалась стертость рисунка ткани, при этом нейроны были увеличены в размерах. Доминировали клетки с вакуолизированной цитоплазмой перикариона, ядра нередко были деформированы и смещены к периферии клетки, некоторые из них не имели ядрышка. Среди сохранившихся нейронов выявлялись единичные клетки-тени, явления нейронофагии сочетались с набуханием и частичной фрагментацией окружающих нервных проводников, вблизи поперечных срезов полнокровных сосудов весьма отчетливо обнаруживались зоны периваскулярного отека. По мере нарастания эндогенной интоксикации происходи-

ло уменьшение объемной доли перикарионов, более выраженное в модели ЭИ, моделируемой на фоне гипозэстрогемии (табл. 1).

ТАБЛИЦА 1

Показатели морфометрии ПВЯ гипоталамуса у крыс при хронической эндогенной интоксикации ($M \pm m$)

Экспериментальные группы	Сроки эксперимента		
	30-е сут	60-е сут	90-е сут
Объемная доля перикарионов, % (контроль $41,0 \pm 8,7$)			
ЛПС+ТХМ	$37,11 \pm 7,58$	$26,03 \pm 5,81^*$	$22,14 \pm 6,73^*$
Гиперэстрогемия	$40,73 \pm 8,89$	$37,59 \pm 5,6$	$38,21 \pm 7,91$
Гипозэстрогемия	$39,21 \pm 8,51$	$25,11 \pm 6,19^*$	$21,17 \pm 6,01^{**}$
Средний объем ядер нейронов, $\mu\text{м}^3$ (контроль $451,30 \pm 21,66$)			
ЛПС+ТХМ	$410,14 \pm 22,51$	$397,03 \pm 19,33^*$	$368,34 \pm 20,47^*$
Гиперэстрогемия	$431,74 \pm 19,10^*$	$424,67 \pm 21,9^*$	$415,91 \pm 21,1^*$
Гипозэстрогемия	$408,11 \pm 21,90$	$366,39 \pm 19,17^{**}$	$319,21 \pm 21,23^{**}$
Коэффициент микроглия/нейрон (контроль $8,20 \pm 0,49$)			
ЛПС+ТХМ	$8,99 \pm 0,57$	$10,75 \pm 0,75$	$12,04 \pm 0,91^*$
Гиперэстрогемия	$8,49 \pm 0,58$	$9,21 \pm 0,61$	$9,97 \pm 0,61^*$
Гипозэстрогемия	$8,48 \pm 0,59$	$11,01 \pm 0,71$	$14,59 \pm 0,73^{**}$

* $P < 0,05$ по сравнению с интактными крысами,

$P < 0,05$ по сравнению с показателем базовой модели.

На 90-е сут. эксперимента у крыс данной группы достоверно уменьшился размер ядер нейронов по сравнению с изучаемым параметром ПВЯ гипоталамуса у животных контрольной группы (в 1,41 раза), базовой модели (в 1,15 раза) и в группе крыс с ЭИ на фоне гипозэстрогемии (в 1,3 раза). Изменения нейрональной структуры сопровождалась увеличением коэффициента микроглия/нейрон. Выраженность изменений ПВЯ гипоталамуса у крыс с гиперэстрогемией была достоверно ниже, чем у крыс с ЭИ, моделируемой на фоне гипозэстрогемии ($P < 0,01$), и у животных с ЭИ без гормонального дисбаланса ($P < 0,05$). Таким образом, исходно небольшое глиальное предшествование в ПВЯ гипоталамуса при развитии хронической ЭИ не обеспечивало защиты нейронов от повреждения.

Основные изменения в аденогипофизе на светооптическом уровне характеризовались увеличением ацидофильных аденоцитов, наиболее выраженным у крыс с дефицитом эстрогенов. Отмечено умеренное снижение числа базофилов, появление базофильных аденоцитов с вакуолизированной цитоплазмой, снижение числа хромофильных клеток. При морфометрии выявлено достоверное снижение объемной доли базофилов к 60-м сут. (в 1,41 раза — при моделировании базовой модели ЭИ; в 1,1 раза — на фоне гипозэстрогемии) (табл. 2).

На 90-е сут. эксперимента происходило дальнейшее уменьшение объемной доли базофилов по сравнению с количеством базофилов в аденогипофизе крыс контрольной группы (в 1,73 и 1,45 раза соответственно), $P < 0,05$. При ЭИ, моделируемой на фоне избытка эстрогенов в периферической крови, происходило увеличение базофилов, которое было максимально выраженным к 90-м сут. эксперимента (в 1,39 раза по сравнению с конт-

рольной группой). Достоверное увеличение объемных долей стромы и сосудистого русла зарегистрировано у животных всех экспериментальных групп ($P < 0,05$).

ТАБЛИЦА 2

Показатели морфометрии аденогипофиза у крыс при хронической эндогенной интоксикации ($M \pm m$)

Экспериментальные группы	Сроки эксперимента		
	30-е сут	60-е сут	90-е сут
Объемная доля ацидофилов, (контроль $39,03 \pm 2,66$)			
ЛПС+ТХМ	$38,14 \pm 2,58$	$47,05 \pm 1,95^*$	$45,34 \pm 2,47^*$
Гиперэстрогения	$42,67 \pm 2,79$	$38,24 \pm 3,10^{**}$	$37,97 \pm 2,79^{**}$
Гипоэстрогения	$43,21 \pm 2,91$	$47,18 \pm 2,99^*$	$50,04 \pm 3,27^*$
Объемная доля базофилов, (контроль $21,00 \pm 1,25$)			
ЛПС+ТХМ	$18,06 \pm 1,38$	$14,81 \pm 1,25^*$	$12,11 \pm 1,71^*$
Гиперэстрогения	$21,97 \pm 1,35$	$27,03 \pm 1,29^{**}$	$29,14 \pm 1,67^{**}$
Гипоэстрогения	$19,12 \pm 1,41$	$20,08 \pm 1,31^{**}$	$14,31 \pm 1,31^*$
Объемная доля хромофобов, (контроль $32,07 \pm 2,10$)			
ЛПС+ТХМ	$31,20 \pm 2,13$	$17,58 \pm 1,68^*$	$19,64 \pm 1,61^*$
Гиперэстрогения	$18,96 \pm 2,21^{**}$	$15,53 \pm 1,79^*$	$11,89 \pm 1,91^{**}$
Гипоэстрогения	$25,06 \pm 2,19^{**}$	$18,31 \pm 2,19^*$	$16,96 \pm 2,31^*$
Объемная доля стромы, (контроль $2,10 \pm 0,11$)			
ЛПС+ТХМ	$6,10 \pm 0,91^*$	$7,1 \pm 1,1^*$	$9,8 \pm 1,64^*$
Гиперэстрогения	$7,50 \pm 1,1^*$	$8,40 \pm 0,91^*$	$9,10 \pm 1,1^*$
Гипоэстрогения	$5,23 \pm 0,9^*$	$6,19 \pm 0,9^*$	$7,78 \pm 0,5^*$
Объемная доля сосудистого русла, (контроль $5,8 \pm 0,3$)			
ЛПС+ТХМ	$6,50 \pm 0,11$	$13,46 \pm 0,71^*$	$13,11 \pm 0,69^*$
Гиперэстрогения	$8,90 \pm 0,48$	$10,8 \pm 0,5^*$	$11,9 \pm 0,65^*$
Гипоэстрогения	$7,4 \pm 0,3$	$8,18 \pm 0,40^{**}$	$10,91 \pm 0,9^*$

* $P < 0,05$ по сравнению с интактными крысами,

** $P < 0,05$ по сравнению с показателем базовой модели.

В периферическом органе гипоталамо-гипофизарно-тиреоидной оси — щитовидной железе структурные изменения были наиболее переменными. Поражение ЩЖ у крыс с ЭИ без гормонального дисбаланса характеризовалось чередованием участков фолликулярного эпителия, находящегося в состоянии гипо- и гиперсекреции. О последнем свидетельствовала повышенная резорбция коллоида и преобразование кубического фолликулярного эпителия в призматический, наряду с появлением уплощенных тироцитов с овальным ядром и фолликулов с более интенсивной окраской коллоида.

На протяжении длительного времени (до 60-х сут.) ЩЖ сохраняла нормопластический тип строения, однако к 90-м сут ЭИ приобрела микрофолликулярный тип. Средний наружный диаметр фолликула достоверно снижался, и к 90-м сут. эксперимента был ниже, чем у крыс контрольной группы в 1,21 раза ($P < 0,05$). Высота фолликулярного эпителия на различных сроках эксперимента была чрезвычайно переменной, что является косвенным свидетельством изменения функциональной активности тироцитов (табл. 3). Параллельно с этими изменениями происходило уменьшение диаметра ядер тироцитов, что свидетельствовало о снижении их пролиферативной активности. Содержание коллоида в ЩЖ максимально изменялось к 90-м сут., снижаясь в 1,8 раза.

Обращает на себя внимание тот факт, что на 60-е сут. эксперимента его содержание превышало таковой показатель у интактных животных в 1,06 раза. К окончанию эксперимента относительный объем стромы увеличился в 16,8 раза.

ТАБЛИЦА 3

Показатели морфометрии щитовидной железы у крыс при хронической эндогенной интоксикации ($M \pm m$)

Экспериментальные группы	Сроки эксперимента		
	30-е сут	60-е сут	90-е сут
Средний наружный диаметр фолликула, мкм (контроль $125,4 \pm 10,7$)			
ЛПС+ТХМ	$118,9 \pm 7,1$	$115,1 \pm 6,9$	$91,3 \pm 5,2^*$
Гиперэстрогения	$139,9 \pm 11,1$	$150,7 \pm 10,5^{**}$	$178,7 \pm 11,1^{**}$
Гипоэстрогения	$119,3 \pm 9,7$	$111,4 \pm 6,7$	$103,8 \pm 6,1^*$
Высота фолликулярного эпителия, мкм (контроль $31,0 \pm 2,1$)			
ЛПС+ТХМ	$28,1 \pm 1,7$	$39,8 \pm 2,3$	$43,5 \pm 2,9^*$
Гиперэстрогения	$26,2 \pm 2,6$	$21,3 \pm 2,6^{**}$	$19,8 \pm 1,9^{**}$
Гипоэстрогения	$35,4 \pm 2,7$	$38,3 \pm 1,9$	$45,8 \pm 3,1^*$
Относительный объем коллоида, % (контроль $18,7 \pm 0,9$)			
ЛПС+ТХМ	$17,9 \pm 1,1$	$19,9 \pm 1,2$	$6,5 \pm 0,4^*$
Гиперэстрогения	$20,8 \pm 1,3$	$28,7 \pm 1,5^{**}$	$35,1 \pm 1,9^{**}$
Гипоэстрогения	$19,2 \pm 1,2$	$15,8 \pm 0,9$	$8,1 \pm 0,5^*$
Относительный объем фолликулярного эпителия, % (контроль $74,9 \pm 4,1$)			
ЛПС+ТХМ	$72,4 \pm 4,3$	$60,2 \pm 3,4$	$78,6 \pm 2,3$
Гиперэстрогения	$72,5 \pm 4,1$	$58,5 \pm 3,1^*$	$53,0 \pm 3,1^*$
Гипоэстрогения	$72,2 \pm 4,4$	$67,0 \pm 3,9$	$79,0 \pm 4,1$
Относительный объем интерфолликулярного эпителия, % (контроль $3,9 \pm 0,25$)			
ЛПС+ТХМ	$4,5 \pm 0,3$	$4,40 \pm 0,25$	$4,9 \pm 0,31$
Гиперэстрогения	$3,5 \pm 0,21$	$3,40 \pm 0,29$	$2,9 \pm 0,19^{**}$
Гипоэстрогения	$4,4 \pm 0,31$	$5,70 \pm 0,31$	$6,2 \pm 0,5^{**}$
Относительный объем стромы, % (контроль $1,1 \pm 0,1$)			
ЛПС+ТХМ	$2,4 \pm 0,1$	$6,1 \pm 0,4^*$	$4,9 \pm 0,3^*$
Гиперэстрогения	$1,1 \pm 0,1^{**}$	$2,1 \pm 0,3^{**}$	$2,3 \pm 0,2^{**}$
Гипоэстрогения	$1,9 \pm 0,1^{**}$	$2,8 \pm 0,2^{**}$	$2,9 \pm 0,3^*$
Относительный объем сосудистого русла, % (контроль $1,3 \pm 0,1$)			
ЛПС+ТХМ	$2,9 \pm 0,1$	$9,5 \pm 0,9^{**}$	$5,1 \pm 0,5^{**}$
Гиперэстрогения	$1,9 \pm 0,1$	$7,3 \pm 0,4^{**}$	$6,7 \pm 0,7^{**}$
Гипоэстрогения	$2,3 \pm 0,3$	$8,7 \pm 0,8^{**}$	$3,8 \pm 0,3^{**}$

* $P < 0,05$ по сравнению с интактными крысами,

** $P < 0,05$ по сравнению с показателем базовой модели.

Щитовидная железа крыс при ЭИ на фоне гиперэстрогении имела макрофолликулярный тип строения. Фолликулярный эпителий был кубической формы, ядра вытянутые, эндотелиоподобной формы с расположением большей оси параллельно базальной мембране. Отсутствовала пролиферация фолликулярного эпителия, отмечено незначительное содержание межфолликулярного эпителия. В просвете фолликулов определялось значительное количество компактного коллоида, без явлений краевой вакуолизации. По данным морфометрии, наружный диаметр фолликулов ЩЖ плавно увеличивался по мере продолжительности эксперимента и к 90-м сут. превышал исходные значения в 1,43 раза, $P < 0,01$. В 1,9 раз возрос относительный объем интерфолликулярного коллоида. Высота фолликулярного эпителия к 60-м сут. эксперимента снизилась в 1,41 раза по сравнению с исходными значениями, а к 90-м сут. эндогенной интоксикации была ниже в 1,52 раза. Кроме

этого обнаружено значительное уменьшение относительного объема фолликулярного эпителия, количество которого к окончанию эксперимента (90-е сут.) было ниже исходного показателя в 1,36 раза. Отмечено увеличение объемной доли стромально-сосудистого компонента.

Щитовидная железа крыс при ЭИ на фоне гипозэстрогемии имела микрофолликулярный тип строения. Уменьшение размеров ее фолликулов сопровождалось увеличением высоты фолликулярного эпителия и уменьшением количества рыхлого коллоида с явлениями краевой вакуолизации. Визуально определялось увеличение количества интрафолликулярного эпителия, наличие пролиферации фолликулярного эпителия. При морфометрии установлено достоверное уменьшение среднего наружного диаметра фолликула, увеличение высоты фолликулярного эпителия и уменьшение относительного объема коллоида. Объем интрафолликулярного эпителия к 90-м сут. эксперимента превышал исходные значения 1,6 раза ($P < 0,05$). Таким образом, выявленные изменения свидетельствовали о повышении функциональной активности щитовидной железы у крыс с ЭИ на фоне гипозэстрогемии.

ЗАКЛЮЧЕНИЕ

В результате проведенного исследования установлено, что структурно-функциональные изменения при хронической ЭИ затрагивают все компоненты гипоталамо-гипофизарно-тиреоидной оси.

При этом избыточное содержание эстрогенов в периферической крови оказывает протективное действие и достоверно уменьшает выраженность патологических изменений тиреоидной оси. В противовес этому, дефицит эстрогенов усугубляет течение эндогенной интоксикации и приводит к более значимым структурным преобразованиям, чем у животных без предшествующего гормонального дисбаланса.

ЛИТЕРАТУРА

1. Акмаев И. Г., Гриневич В. В. Нейроиммуноэндокринология гипоталамуса. — М.: Медицина, 2003. — 168 с.
2. Новочадов В. В., Писарев В. Б. Эндотоксикоз: Моделирование и органопатология. Волгоград: Изд-во ВолГМУ, 2005. — 240 с.
3. Малахова М. Я. Метод оценки эндогенной интоксикации. — СПб, 1995. — 72 с.
4. Правила лабораторной практики в Российской Федерации // Приказ Минздрава РФ от 19 июня 2003 г. № 267.
5. Beishuizen A., Thijs L. G. // J. Endotoxin. Res. — 2003. — Vol.9, № 1. — P. 3—24.
6. Daniel G., Remick M. D. // Am. J. Pathol. — 2007. — Vol. 170, N 5. — P. 1435—1444.
7. Fernandes G. A., Perks P., Cox N. K. // J. Neuroendocrinol. — 2002. — Vol. 14, № 7. — P. 593—602.
8. Grinevich V., Ma X.-M., Herman J. P., et al. // J. Neuroendocrinol. — 2001. — Vol.13. — P. 711—723.
9. Rinaman L. // Front. Neuroendocrinol. — 2007. — Vol. 28, № 1. — P. 50—60.
10. Robertson C. M., Coopersmith C. M. // Microb. Infect. — 2006. — Vol.12, № 8. — P. 1382—1389.